УДК: 618.3/5:618.14/15-007(01)
DOI: 10.37800/RM.2.2022.55-62

# БЕРЕМЕННОСТЬ И РОДЫ В УСЛОВИЯХ ГЕНИТАЛЬНОГО ПРОЛАПСА: КЛИНИЧЕСКОЕ НАБЛЮДЕНИЕ

И.А.Жабченко[1], О.В.Трохимович[1], Е.Н.Бондаренко[1], Н.В.Геревич[1]
[1]ГУ «Институт педиатрии, акушерства и гинекологии имени академика Е.М. Лукьяновой НАМН Украины», Киев, Украина

**Актуальность:** Одной из актуальных проблем здоровья и качества жизни женского населения является дисфункция тазового дна. У 30-50% рожавших женщин возникает пролапс тазовых органов. И хотя угрозы для жизни эта патология обычно не несет, она значительно ухудшает качество жизни женщины. Известно, что генитальный пролапс (ГП) возникает из-за недостаточности поддерживающей функции тазового дна. Следует отметить, что структуры диафрагмы таза постоянно находятся под действием динамической перегрузки, вследствие чего появляются разрывы связок. Однако известно, что не только механическое повреждение является причиной опущения тазовых органов. Сегодня ГП считается хронической патологией экстрацеллюлярного матрикса.

**Цель публикации** – повысить клиническую информированность врачебного сообщества о генитальном пролапсе и его проявлениях во время беременности.

**Методы:** В ходе исследования были изучены источники по патогенезу, диагностике и лечению ГП, в том числе во время беременности, и возможностям вагинального родоразрешения, а также проведен анализ медицинской документации по клиническому случаю ГП во время беременности.

**Результаты:** В статье приведены современные литературные данные об особенностях ведения беременности и родов при наличии ГП; рассмотрены современные взгляды на классификацию и факторы риска развития ГП.

В статье описан клинический случай ведения беременной с ГП III ст., благоприятное окончание которого показывает эффективность выбранной тактики лечения с применением перфорированного акушерского пессария, препаратов магния и прогестерона и демонстрирует возможность вагинального родоразрешения при данной патологии.

**Заключение:** Описанный клинический случай ГП во время беременности соответствует опубликованным литературным данным о факторах риска развития ГП, включая низкий ИМТ, постоянные физические нагрузки, наличие в анамнезе родов крупным плодом с многочисленными травмами мягких тканей родовых путей.

Выбранная лечебная тактика основывалась на рекомендациях действующих нормативных документов относительно ведения пациентов с дисфункцией тазового дна, в частности использования цервикальных пессариев, а также данных собственных исследований и клинического опыта по ведению беременных с недифференцированной дисплазией соединительной ткани и истмико-цервикальной недостаточностью.

***Ключевые слова:*** *генитальный пролапс, выпадение шейки матки, беременность, роды, перфорированный акушерский пессарий, профилактика, лечение, родоразрешение.*

**Введение:** Одной из актуальных проблем здоровья и качества жизни женского населения является дисфункция тазового дна. У 30-50% рожавших женщин возникает пролапс тазовых органов. И хотя угрозы для жизни эта патология обычно не несет, она значительно ухудшает качество жизни женщины. Известно, что генитальный пролапс (ГП) возникает из-за недостаточности поддерживающей функции тазового дна. Следует отметить, что структуры диафрагмы таза постоянно находятся под действием динамической перегрузки, вследствие чего появляются разрывы связок. Однако известно, что не только механическое повреждение является причиной опущения тазовых органов. У женщин с пролапсом снижена концентрация коллагена или выявляются его дефектные формы, в частности, в результате метаболических нарушений и соотношения ионизированных форм магния и кальция в сторону преобладания последнего. Поэтому ГП считается хронической патологией экстрацеллюлярного матрикса, что присуще женщинам с недифференцированной дисплазией соединительной ткани (НДСТ) [1,2].

В статье освещены данные о критериях постановки диагноза ГП, направлениях лечения данной патологии в период гестации и родов женщин с ГП на конкретном клиническом примере.

**Цель публикации** – повысить клиническую информированность врачебного сообщества о генитальном пролапсе и его проявлениях во время беременности.

**Материалы и Методы:** В ходе исследования были изучены источники по патогенезу, диагностике и лечению ГП, в том числе во время беременности, и возможностям вагинального родоразрешения. Поиск проводили по рецензируемым научным статьям, опубликованных в индексированных научных журналах по базам Pubmed, e-library, Google Scholar по ключевым словам «генитальный пролапс», «выпадение шейки матки», «перфорированный акушерский пессарий», «родоразрешение». Для анализа было отобрано 16 источников.

Кроме этого, был проведен анализ медицинской документации по клиническому случаю ГП во время беременности (истории беременности и родов на разных этапах госпитализации, обменная карта беременной, история болезни новорожденного). Публикация данного клинического случая, включая данные медицинской документации, фото- и видеоматериалы, проведена с согласия пациентки и с соблюдением норм анонимности и конфи-

денциальности личных данных.

**Результаты:**

Генитальный пролапс (ГП) – заболевание, сопровождающееся нарушением нормального анатомического расположения матки, влагалища, мочевого пузыря, прямой кишки со смещением этих органов вниз и за пределы входа из влагалища. В основе возникновения генитального пролапса лежат патологические изменения связочного аппарата и фасций, окружающих матку, влагалище, мочевой пузырь и прямую кишку, и повышение внутрибрюшного давления, приводящие к опущению и выпадению внутренних половых органов [3-5].

В медицинской литературе можно встретить несколько синонимических терминов: опущение и выпадение внутренних половых органов, пролапс тазовых органов, pelvic organ prolapse. ГП представляет собой своеобразную грыжу, которая имеет грыжевые ворота, грыжевой мешок и его содержимое, поэтому диагностика и лечение данной патологии подобны ведению вентральных и паховых грыж.

Факторы риска возникновения ГП:

1. Повышение внутрибрюшного давления, причинами которого могут быть:

• Возраст женщины;

• Тяжелый физический труд;

• Вагинальные роды большим плодом/более 2 родов с небольшим интервалом между родами;

• Хронический кашель;

• Запоры и повышенное газообразование;

• Чрезмерная/недостаточная масса тела.

2. Нарушения структуры и функции тазовой фасции, такие как:

• Нарушение синтеза половых гормонов;

• Дисплазия соединительной ткани;

• Травматическое повреждение тазового дна.

Выпадение матки или влагалища диагностируют у 6,6-10% женщин в возрасте до 30 лет, однако с возрастом данный показатель значительно возрастает. Частота выявления генитального пролапса у женщин от 50 до 59 лет превышает 50% [6, 7].

Риск ГП возрастает с увеличением паритета. Так, частота клинически значимого ГП (стадия POP-Q 2 и выше) увеличивается с увеличением паритета следующим образом: у нерожавших женщин – 14,6%; после 1-3 родах – 48,0%; после более 3 родов – 71,2% [8].

Наряду с этим, вероятность пролапса тазовых органов была выше у женщин с индексом массы тела меньше 18,5 (OR= 2,37: 95% ID 1,25-4,51) и занимающихся тяжелой физической работой более 10 лет (OR=4,01: 95% ID 1,81-8,89) [9].

Основными клиническими симптомами данной патологии являются ощущение дискомфорта и распирания во влагалище, тянущие боли внизу живота, появление патологических влагалищных выделений, нарушение мочеиспускания, запоры или затруднение дефекации.

Наряду с этим, у женщин с ГП отмечается рост частоты сексуальной дисфункции до 68,1%, что может влиять на психоэмоциональное состояние женщин и качество жизни [10, 11].

В современных условиях для оценки степени выраженности генитального пролапса наиболее приемлема система Бадена-Уолкера (Baden-Walker Halfway System), которая основывается на клинических данных относительно положения тазовых органов. Согласно этой классификации, пролапс делится на четыре степени: 1-я степень – шейка матки опускается не более чем до 1/2 длины влагалища; 2-я степень – шейка матки или стенки влагалища опускаются ко входу во влагалище; 3-я степень – шейка матки или стенки влагалища опускаются за пределы входа во влагалище, но тело матки располагается выше него; 4-я степень – матка или стенки влагалища находятся за пределами входа во влагалище.

С 1996 года стандартной международной классификацией пролапса половых органов признана система количественной оценки опущения тазовых органов Pelvic Organ Prolapse Quantification (POP-Q) [12]. В этой классификации используют девять анатомических точек, между которыми измеряют расстояние и определяют их положение относительно гименального кольца (hymen), которое соответствуют нулю (рисунок 1):

- анатомическая позиция – Aa (A anterior) – расстояние от hymen до шейки мочевого пузыря в норме 3 см;

- «Da» (D anterior) – расстояние от hymen до самой выдающейся части передней стенки влагалища в норме не менее 3 см;

- «Ap» (A posterior) – расстояние от hymen до проекции M. Levator и на заднюю стенку влагалища в норме не менее 3 см;

- «Bp» (B posterior) – расстояние от hymen до точки, наиболее выступающей задней стенки влагалища выше уровня M. Levator ani, в норме не менее 3 см;

- «C» – расстояние до наиболее дистальной (т.е. ниспадающей) части шейки матки или вершины культи (рубец после гистерэктомии), в норме не менее 7 см;

- «D» – локализуется в заднем своде у женщин, имеющих шейку матки, в норме не менее 9 см;

- общая длина влагалища TVL – максимальная длина влагалища в сантиметрах;

- промежуточное тело «Pb» – измеряется от половой щели до середины анального отверстия в сантиметрах.

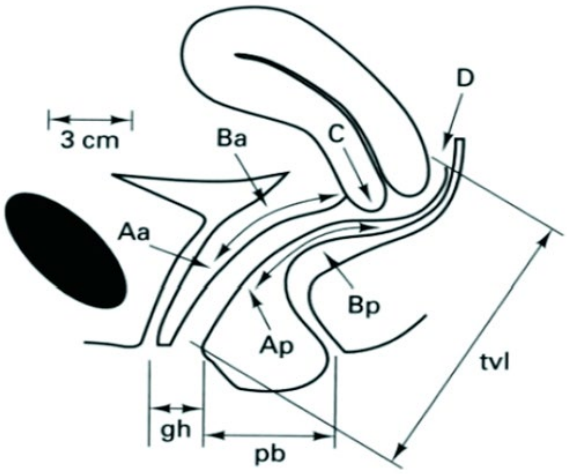


Рисунок 1 – Система количественной оценки опущения тазовых органов Pelvic Organ Prolapse Quantification (POP-Q) [10]

Стадию генитального пролапса устанавливают с учетом той части стенки влагалища, которая больше всего выпячивается. Измерения производят с использованием маточного зонда во время гинекологического исследования в момент напряжения.

Как сказано выше, опубликовано много исследований по влиянию беременности, родов, особенностей родоразрешения на возникновение ГП [5-9, 13, 14]. Однако существует достаточно ограниченное количество публикаций по особенностям течения, ведения беременности и родов у женщин с ГП.

Как отмечалось выше, мышцы тазового дна выполняют опорную функцию для внутренних органов женщины, фиксируют тазовые органы в физиологическом положении. Во время гестационного периода, начиная с 11-12 недели, нагрузка на данную группу мышц постепенно возрастает, что приводит к их постоянному напряжению. При наличии больших нагрузок до беременности, ткани могут терять эластичность. С увеличением срока гестации и на фоне роста возрастания внутрибрюшного давления это может привести к опущению матки и влагалища. Наличие ГП у беременной женщины может нести ряд рисков по вынашиванию беременности и в случае несвоевременной диагностики может привести к самопроизвольному выкидышу или преждевременным родам. Анализ литературы выявил малое количество статей, посвященных клиническому описанию частных случаев ГП у беременных женщин [14, 15]. Течение беременности на фоне выпадения матки или влагалища следует отнести к беременности высокого риска, и такие женщины нуждаются в тщательном наблюдении и персонифицированном подходе к определению метода родоразрешения. Среди последних публикаций обратил внимание клинический случай, опубликованный испанскими коллегами, по поводу ГП у женщины во втором триместре беременности. Причиной ГП в данном случае стала агрессивная ангиомиксома, что и повлекло за собой изменения анатомии тазового дна и послужило поводом для углубленного обследования женщины до периода родоразрешения [14].

Еще одна публикация последних лет описывает случай ведения беременности и влагалищного родоразрешения у женщины с генитальным пролапсом II степени, который клинически проявился начиная с 23 недели беременности [15].

Далее приводится описание клинического случая ГП во время беременности в условиях ГУ «ИПАГ им. акад. Е.М. Лукьяновой НАМНУ», Киев, Украина.

Еще одна публикация последних лет описывает случай ведения беременности и влагалищного родоразрешения у женщины с генитальным пролапсом II степени, который клинически проявился начиная с 23 недели беременности [15].

***Информация о пациенте:***

В отделение патологии беременности и родов ГУ «ИПАГ им. акад. О.М. Лукьяновой НАМНУ» поступила 36-летняя беременная П. с жалобами на выпадение шейки матки, затруднения во время мочеиспускания и дефекации, ощущение постоянного дискомфорта и тяжести внизу живота, ощущение распирания во влагалище, частые запоры.

Данная беременность у женщины вторая, срок – 15-16 недель. В анамнезе: одни срочные роды 4 года назад, осложненные длительным вторым периодом (2 часа), разрывами шейки матки второй и третьей степеней с обеих сторон, глубокими разрывами влагалища, использованием приема по типу Кристеллера. Ребенок (мальчик) родился живым, доношенным, весом 4020 г, ростом 57 см, 5-6 баллов по шкале Апгар. Ушивание разрывов родовых путей проводилось под внутривенным наркозом в течение часа. Ребенок родился в состоянии асфиксии, но в настоящее время его развитие соответствует возрастной норме. Через 5-6 недель после родов у женщины появился дискомфорт и распирание во влагалище, тяжесть внизу живота, ощущение «инородного тела» во время ходьбы, проведения гигиенических процедур и интимных отношений. Женщина обратилась с этими жалобами к врачу женской консультации, где было рекомендовано проведение гимнастики для укрепления мышц тазового дна. В дальнейшем клиническая картина ухудшалась, что значительно усложняло исполнение женщиной ее профессиональных обязанностей.

Женщина по специальности является преподавателем хореографических дисциплин в детском танцевальном коллективе, имеет рост 160 см, вес до беременности – 49 кг, на момент поступления в стационар – 51 кг, астенического телосложения, ИМТ – 20.

***Клинические данные:***

Во время госпитализации в отделение общее состояние беременной было оценено как удовлетворительное, медицинское обследование не выявило патологических изменений. В ходе акушерского осмотра проведены измерения размеров таза, обнаружен общеравномерносуженный таз I степени. Также при внешнем осмотре половых органов определяется полное выпадение шейки матки из влагалища на 8 см в положении «лежа на кресле» и 10 см в положение беременной «стоя». Шейка матки значительно гипертрофирована, в диаметре 9 см, длиной 6-7 см, гиперемирована, эрозирована, с признаками мацерации, наружный зев шейки матки щелевидный, раскрытие цервикального канала 3 см (рисунок 2).

Рисунок 2 – Вид шейки матки при поступлении в отделение в сроке 15-16 недель беременности

**Диагностика:**

Беременная в клинике осмотрена консилиумом врачей, поскольку случай полного выпадения шейки матки во время беременности встречается крайне редко, поэтому даже формулировка правильного диагноза вызывала дискуссию (классификация ГП предложена только для небеременных женщин).

Клинический диагноз: Беременность II, 15-16 недель. Угроза прерывания беременности. Выпадение шейки матки (пролапс III степени). Общеравномерносуженный таз I ст.

Беременной назначены общеклинические обследования, бактериологические посевы мочи, выделений из влагалища и цервикального канала, бактериоскопия влагалищных выделений, гормональная кольпоцитология, УЗИ плода.

При обследовании: общеклинические анализы – без отклонений от нормы, в бактериальном посеве мочи обнаружена E. Coli 5x105 КОЕ/мл, в бактериальном посеве выделений обнаружены E. Coli 3x105 КОЕ/мл и St. Epidermidis (гемолитический) 3x103 КОЕ/мл.

По данным УЗИ, развитие плода соответствовало гестационной норме, отклонений не обнаружено. По данным кольпоцитологического исследования выявлена умеренно выраженная прогестероновая недостаточность.

**Лечение:**

В связи с невозможностью проведения радикального (оперативного) лечения во время беременности, выбрана следующая тактика: проведение санации влагалища и шейки матки (комплексный препарат на основе хлоргексидина, хлоркрезола и гексамидина, раствор бензидамина гидрохлорида), после чего – введение перфорированного цервикального пессария. Учитывая гипертрофию шейки матки, взят пессарий наибольшего размера 70x30x35 мм (рисунок 3), который был вывернут для увеличения диаметра (дабы удержать шейку матки на уровне сводов влагалища). После санации и наложения пессария шейка матки была фиксирована во влагалище (рисунок 4).

Рисунок 3 – Цервикальный перфорированный пессарий перед введением

Рисунок 4 – Вид шейки матки, фиксированной пессарием во влагалище

Беременной назначена антибиотикотерапия в соответствии с чувствительностью E. Coli и санация влагалища. Также беременная жаловалась на непостоянную, периодическую, тянущую боль внизу живота, больше вечером, в связи с чем она получала адекватную гормональную коррекцию в виде микронизированного прогестерона в сублингвальной форме (на время санации) с последующим переходом на вагинальную форму в средних терапевтических дозах. В целях нормализации состояния соединительной ткани и комплексного лечения угрозы преждевременных родов в течение всего периода наблюдения до 36 недель беременности пациентка получала препарат цитрата магния в растворимой форме в суточной дозе 300 мг с витамином B6 в дозе 30 мг один раз в сутки.

**Результаты:**

После наложения цервикального силиконового пессария беременная отметила облегчение акта мочеиспускания (уменьшение продолжительности процесса, до того с перерывами составлявшего 30-40 минут), отсутствие ощущения «инородного тела» во время ходьбы и облегчения акта дефекации. Единственное, что ее беспокоило, что после опорожнения кишечника периодически происходила экспульсия пессария, что требовало его установки вновь после соответствующей обработки, но с каждой следующей неделей беременности это происходило все реже. С 21-22 недели беременности экспульсии пессария не происходило, скорее всего, за счет увеличения размеров матки и ее более высокого расположения в брюшной полости.

Беременная трижды находилась на стационарном лечении в отделении акушерской патологии: в 16-19 недель; 21-24 недели; 27-31 неделя, поскольку в эти сроки констатированы клинические симптомы угрожающего выкидыша/преждевременных родов, анемии легкой степени, что потребовало адекватного лечения: назначение микронизированного прогестерона, препарата магния, витаминов, антианемических препаратов, а также санации влагалища в связи с наличием пессария на шейке матки. В соответствующие сроки проводились УЗИ плода и фетоплацентарного комплекса, рутинные и специ-

альные исследования.

Таким образом, беременная с доношенной беременностью и с нормальным состоянием плода подошла к решающему и ответственному этапу беременности – родам.

В полные 38 недель беременная была госпитализирована в отделение патологии беременности и родов для дородовой подготовки и определения тактики родоразрешения. Во время беседы по поводу плана родов беременная настаивала на том, что высшим приоритетом для нее является ребенок и лишь после этого – патологическое состояние самой женщины. Учитывая, что у беременной в первых родах ребенок родился в состоянии асфиксии, с признаками перинатальной энцефалопатии, имел задержку развития до одного года, женщина настаивала на рождении путем операции кесарева сечения.

После беседы и тщательного обсуждения ситуации консилиумом врачей и учитывая повторные роды, предполагаемую массу плода 3600±200 г, возможность проведения операции кесарева сечения при первых признаках нарушения состояния плода в родах, беременная согласилась на проведение родов через естественные пути без хирургического вмешательства и индукции.

В стационаре был извлечен пессарий. При влагалищном осмотре шейка матки была длиной до 5 см, толщина передней губы шейки матки была до 2 см, задней до 1,5 см, раскрытие шейки матки – 4 см. Шейка матки имела плотно-эластическую консистенцию.

Перед родами беременная получала санацию влагалища с трофическим компонентом (суппозитории с хлоргексидином и проместрином на ночь), проведены общеклинические и специальные анализы, фетометрия, определение количества околоплодных вод и допплерометрия основных и дополнительных сосудов фетоплацентарного комплекса. Все результаты обследований – в пределах нормы.

В 39 недель началась спонтанная родовая деятельность, и при раскрытии шейки матки 6 см излились светлые околоплодные воды в умеренном количестве. Роды проводились с применением эпидуральной анестезии, продолжительность их составила 7 часов 20 минут, II период длился 17 минут и закончился рождением живого доношенного мальчика весом 3700 г, ростом 53 см и 8-8 баллов по шкале Апгар. Проводилось активное ведение третьего периода родов, контакт «кожа к коже» после рождения ребенка в течение двух часов и раннее начало грудного вскармливания.

Во время осмотра родовых путей шейка матки находилась во влагалище и на 1-2 см выходила за пределы половой щели, была утолщена до 1,5-2 см, имела трещины длиной до 1 см, ушитые викрилом. После родов на 12 часов во влагалище был поставлен тампон с линиментом «Левомеколь».

Течение послеродового периода было физиологическим, без осложнений. Женщина вместе с ребенком выписана домой на пятые сутки с сохраненной лактацией в удовлетворительном состоянии (рисунок 5А, Б).

А

Б

Рисунок 5 (А, Б) – Вид шейки матки на 5 сутки послеродового периода

Во время выписки рекомендована поддержка грудного вскармливания, «половой покой» в течение шести недель, соблюдение санитарно-гигиенического режима и обязательный осмотр у акушера-гинеколога через 6 недель после родов с целью выбора тактики лечения ГП.

**Обсуждение:**

Результат ведения данного клинического случая оправдал наши ожидания: беременность завершена в доношенном сроке влагалищными нетравматическими родами с рождением здорового ребенка. Важным компонентом успеха стал и постоянный контакт с беременной, ее полная осведомленность о состоянии ее здоровья, возможных осложнениях и путях их преодоления.

Сравнивая нашу тактику и с тактикой, описанной у Чечулиной и др. [15], следует отметить, что в нашем случае генитальный пролапс проявился значительно раньше (в 15-16 нед. беременности) и был гораздо более выраженным (рисунок 2), что позволило нам рассмотреть возможность применения акушерского перфорированного пессария. В случае, представленном Чечулиной и др. [15], авторы пишут об упущенной возможности использования данного метода, т.к. пациентка попала в их поле зрения только в 23 нед. беременности с выраженными признаками угрозы преждевременных родов, кровянистыми выделениями и затрудненным мочеиспусканием.

**Заключение:**

Описанный клинический случай генитального пролапса во время беременности соответствует опубликованным литературным данным о факторах риска развития ПГ, включая низкий ИМТ, постоянные физические нагрузки, наличие в анамнезе родов крупным плодом с многочисленными травмами мягких тканей родовых путей.

Выбранная лечебная тактика основывалась на рекомендациях современных нормативных документов относительно ведения пациентов с дисфункцией тазового дна, в частности использования цервикальных пессариев [1], а также данных собственных исследований и клинического опыта по ведению беременных с НДСТ и истмико-цервикальной недостаточностью [2, 16].

Надеемся, что описанный клинический опыт поможет коллегам в практике ведения подобных клинических случаев.

## СПИСОК ЛИТЕРАТУРЫ

1. Pelvic floor dysfunction: prevention and non-surgical management. – London: National Institute for Health and Care Excellence (NICE) guideline (NG210), 2021. – Bookshelf ID: NBK579556. http://www.ncbi.nlm.nih.gov/books/nbk579556/
2. Жабченко И.А., Магомедов О.М., Олешко В.Ф. Роль соединительной ткани и некоторых микроэлементов в развитии истмико-цервикальной недостаточности // Сборник научных трудов Ассоциации акушеров-гинекологов Украины. – 2016. – №2(38). – С. 188-193 [Zhabchenko I.A., Magomedov O.M., Oleshko V.F. Rol' soedinitel'noj tkani i nekotoryx mikroe'lementov v razvitii istmiko-cervikal'noj nedostatochnosti // Sbornik nauchnyx trudov Associacii akusherov-ginekologov Ukrainy. – 2016. – №2(38). – S. 188-193 (in Russ.)]. http://aagu.com.ua/ru/publisher/collection/archive/zbirnyk_2(38)2016.php
3. Maher C., Feiner B., Baessler K., Schmid C. Surgical management of pelvic organ prolapse in women // Cochrane Database Sys. Rev. – 2010. – P. 4. https://doi.org/10.1002/14651858.CD004014.pub5.
4. Дронова В.Л., Дронов А.И., Теслюк Р.С. и др. Генитальный пролапс – аспекты этиологии и патогенеза, современные основные методики хирургической коррекции // Клиническая анатомия и оперативная хирургия. – 2014. – №13(3). – С. 82-85 [Dronova V.L., Dronov A.I., Teslyuk R.S. i dr. Genital'nyj prolaps – aspekty e'tiologii i patogeneza, sovremennye osnovnye metodiki xirurgicheskoj korrekcii // Klinicheskaya anatomiya i operativnaya xirurgiya. – 2014. – №13(3). – S. 82-85 (in Russ.)].
5. Жук С.И., Будченко Е.А. Профилактика генитального пролапса у женщин в позднем послеродовом периоде // Здоровье женщины. – 2018. – №3(129). – С. 31-33 [Zhuk S.I., Budchenko E.A. Profilaktika genital'nogo prolapsa u zhenshhin v pozdnem poslerodovom periode // Zdorov'e zhenshhiny. – 2018. – №3(129). – C. 31-33 (in Russ.)]. https://doi.org/10.15574/HW.2018.129.31
6. Aytan H., Ertunç D., Tok E.C., Yasa O., Nazik H. Prevalence of pelvic organ prolapse and related factors in a general female population // Turk J. Obstet. Gynecol. – 2014. – Vol. 11(3). – P. 176-180. https://doi.org/10.4274/tjod.90582
7. Samuelsson E.C., Victor F.T., Tibblin G., Svardsudd K.F. Signs of genital prolapse in a Swedish population of women 20 to 59 years of age and possible related factors // Am. J. Obstet. Gynecol. – 1999. – Vol. 180. – P. 299-305. https://doi.org/10.1016/s0002-9378(99)70203-6
8. Onwude J.L. Genital prolapse in women // BMJ. Clin. Evid. – 2012. – Art. ID 0817. https://www.ncbi.nlm.nih.gov/pmc/articles/PMC3635656/
9. Henok A. Prevalence and Factors Associated with Pelvic Organ Prolapse among Pedestrian Back-Loading Women in Bench Maji Zone // Ethiop. J. Health Sci. – 2017. – Vol. 27(3). – P. 263-272. https://doi.org/10.4314/ejhs.v27i3.8
10. Djusad S., Meutia A.P., Tunggadewi Sh. A., Sari Y.M., Hakim S., Priyatini T., Moegni F., Santoso B.I. Genital self-image as predictor of sexual dysfunction in women with pelvic organ prolapses in Indonesia // Women's Health. – 2021. – Vol. 17. https://doi.org/10.1177/17455065211066019
11. Jha S. Prolapse or incontinence: what affects sexual function the most? // Int. Urogynecol. J. – 2016. – Vol. 27. – P. 607-611. https://doi.org/10.1007/s00192-015-2887-2
12. Persu C., Chapple C.R., Cauni V., Gutue S., Geavlete P. Pelvic Organ Prolapse Quantification System (POP-Q) – a new era in pelvic prolapse staging // J. Med. Life. – 2011. – Vol. 4(1). – P. 75-81. https://pubmed.ncbi.nlm.nih.gov/21505577/
13. Adegoke T.M., Vragovic O., Yarrington C.D., Larrieux J.R. Effect of pregnancy on uterine-sparing pelvic organ prolapse repair // J. Int. Urogynecol. – 2020. – Vol. 31(3). – P. 657-662. https://doi.org/10.1007/s00192-019-04179-2
14. Espejo-Reina M.P., Prieto-Moreno M., De-Miguel-Blanc M., Perez-Martinez D.M., Jimenez-Lopez J.S., Monis-Rodriguez S. Genital Prolapse in Pregnant Woman as a Presentation of Aggressive Angiomyxoma: Case Report and Literature Review // Medicina (Kaunas). – 2022. – Vol. 58(1). – P. 107. https://doi.org/10.3390/medicina58010107
15. Чечулина О.В., Юпатов Е.Ю., Давлятшина Л.Р. Беременность и роды при генитальном пролапсе // Гинекология. – 2021. – Т. 23. – №1. – С. 88-91 [Chechulina O.V., Yupatov E.Yu., Davlyatshina L.R. Beremennost' i rody pri genital'nom prolapse // Ginekologiya. – 2021. – T. 23. – №1. – S. 88-91 (in Russ.)]. https://doi.org/10.26442/20795696.2021.1.200576
16. Жабченко И.А., Олешко В.Ф. [Роль гормонального и обменного дисбаланса в развитии нарушений обтурационной функции шейки матки и способы их коррекции (на укр.)] // Медицинские аспекты здоровья женщины. – 2017. – №2(107). – С. 1-11 [Zhabchenko I.A., Oleshko V.F. Rol' gormonal'nogo ta obminnogo disbalansu v rozvitku porushen' obturacijnoї funkciї shijki matki ta sposobi jogo korekciї // Medicinskie aspekty zdorov'ya zhenshhiny. – 2017. – №2(107). – S. 1-11 (in Ukr.)]. https://mazg.com.ua/uploads/issues/2017/2(107)/MAZG172_107_0514_6b4980b8c0992e57eb1990794f63e851.pdf

# PREGNANCY AND CHILDBIRTH WITH GENITAL PROLAPSE: A CLINICAL CASE

I.A.Zhabchenko[1], O.V.Trokhymovych[1], O.M.Bondarenko1, N.V.Gerevich[1]
[1]SI «Institute of Pediatrics, Obstetrics and Gynecology named after academician O. Lukyanova, NAMS of Ukraine», Kyiv, Ukraine

**Abstract**

**Relevance:** Pelvic floor dysfunction is one of the most pressing issues in women's health and quality of life. Pelvic prolapse occurs in 30-50% of women who have given birth. Although this pathology is not life-threatening, it significantly complicates the woman's quality of life. Genital prolapse (GP) occurs due to insufficient pelvic floor support. It should be noted that the pelvic diaphragm structures are constantly under dynamic overload, resulting in ligament ruptures. However, it is known that not only mechanical damage causes the collapse of the pelvic organs. Today, GP is considered a chronic pathology of the extracellular matrix.

**The purpose was** to raise the clinical awareness of the medical community about genital prolapse and its manifestations during pregnancy.

**Methods:** The study examined sources on GP pathogenesis, diagnosis, and treatment, including during pregnancy and the possibilities of vaginal delivery, and analyzed medical documentation on a GP clinical case during pregnancy.

**Results:** The article reviews recent publications on GP-associated pregnancy and childbirth peculiarities and modern views on GP classification and risk factors for GP development.

The article describes a clinical case of pregnancy with a stage III GP. Its outcome showed the effectiveness of the chosen treatment tactics using a perforated obstetric pessary and magnesium and progesterone preparations and proved the possibility of vaginal childbirth in this pathology.

**Conclusion:** The reported clinical case of GP during pregnancy confirms the published literature data on GP risk factors, including low BMI, permanent physical activity, and the presence in the birth history of large fetuses with numerous injuries to soft tissues canal.

The chosen treatment tactics were based on the current regulations on treating pelvic floor dysfunction patients, including the use of cervical pessaries, and the authors' research and clinical experience in managing pregnant women with undifferentiated connective tissue dysplasia and isthmic cervical insufficiency.

***Keywords:*** *genital prolapse, cervical prolapse, pregnancy, childbirth, obstetric perforated pessary, prevention, treatment, childbirth.*

# ГЕНИТАЛДЫҚ ПРОЛАПС ЖАҒДАЙЫНДАҒЫ ЖҮКТІЛІК ЖӘНЕ БОСАНУ: КЛИНИКАЛЫҚ БАҚЫЛАУ

И.А.Жабченко[1], О.В.Трохимович[1], Е.Н.Бондаренко[1], Н.В.Геревич[1]
[1] «Украина Мемлекеттік Медицина Ғылымдары Академиясының академигі Е.М.Лукьянова атындағы педиатрия, акушерлік және гинекология институты» ММ, Киев, Украина

**Өзектілігі:** Әйелдер денсаулығы мен өмір сүру сапасының өзекті мәселелерінің бірі-жамбас қуысы түбінің дисфункциясы болып табылады. Босанған әйелдердің 30-50% - ында жамбас мүшелерінің пролапсы байқалады. Бұл патология әдетте өмірге қауіп төндірмесе де, әйелдің өмір сүру сапасын едәуір нашарлатады. Гениталдық пролапс (ГТ) жамбас қуысы тірек функциясының жеткіліксіздігіне байланысты пайда болатындығы белгілі. Айта кету керек, жамбас көкетінің құрылымдары үнемі динамикалық жүктеме әсерінде болған соң, нәтижесінде сіңірлер жыртылады. Алайда, жамбас мүшелерінің түсіп кетуіне тек механикалық зақымдану ғана әсер етпейтіні белгілі. Бүгінгі таңда ГТ жасушадан тыс матрикстің созылмалы патологиясы болып саналады.

**Басылымның мақсаты** – жүктілік кезіндегі гениталдық пролапс және оның көріністері туралы дәрігерлік қоғамдастықтың клиникалық хабардарлығын арттыру.

**Әдістері:** Зерттеу барысында ГП патогенезі, диагностикасы және емі, оның ішінде жүктілік кезінде де, және қынаптық босандыру мүмкіндіктерінің көздері зерттелді, сондай-ақ жүктілік кезіндегі ГП клиникалық жағдаяты бойынша медициналық құжаттамаға талдау жүргізілді.

**Нәтижелері:** Мақалада ГП болған кездегі жүктілік пен босанудың ерекшеліктері туралы қазіргі заманғы әдеби мәліметтер келтірілген; ГП даму қаупі және классификациясына қатысты заманауи көзқарастар қарастырылды.

Мақалада III дәрежелі ГП-қа шалдыққан жүкті әйелдің клиникалық жағдайы сипатталған. Оның қолайлы аяқталуы перфорацияланған акушерлік пессарий, магний мен прогестерон препараттарын қолдана отырып, таңдалған емдеу тактикасының тиімділігін және осы патология кезінде қынапты босандыру мүмкіндігін айқындатады.

**Қорытынды:** Жоғарыда жазылған жүктілік кезіндегі гениталдық пролапстың клиникалық жағдайы ГП дамуының қауіп факторлары, сонымен қатар дене массасының индексінің төмендігі, тұрақты физикалық белсенділік, сыртартқыда босану жолдарының жұмсақ тіндерінің көптеген жарақаттарына әкеп соққан үлкен ұрықпен босану туралы ақпараттар жарияланған әдеби мәліметтерге сәйкес келеді.

Таңдалған емдеу тактикасы жамбас қуысы түбінің дисфункциясы бар пациенттерді бақылауға қатысты қолданыстағы нормативтік құжаттардың ұсыныстарына, атап айтқанда, цервикалды пессарийлерді қолдануға, сондай-ақ жеке зерттеулер мен дифференциалды емес дисплазия және истмикалық-цервикалдық жеткіліксіздігі бар жүкті әйелдерді бақылаудағы клиникалық тәжірибеге негізделген.

***Түйін сөздер:*** *гениталдық пролапс, жатыр мойнының түсуі, жүктілік, босану, перфорацияланған акушерлік пессарий, алдын алу, емдеу, босандыру.*

**Данные авторов:**
**Жабченко И.А.** (корреспондирующий автор) – д.м.н., профессор, заведующий отделением патологии беременности и родов ГУ «Институт педиатрии, акушерства и гинекологии им. акад. Е.М. Лукьяновой НАМН Украины», тел. +380675043518, e-mail: izhab@ukr.net. ORCID: 0000-0001-5622-5813.
**Трохимович О.В.** – д.м.н., заведующий отделением планирования семьи ГУ «Институт педиатрии, акушерства и гинекологии им. акад. Е.М. Лукьяновой НАМН Украины», тел. +380994112200, e-mail: o.trohimovych@gmail.com, ORCID: 0000-0001-7423-528.
**Бондаренко Е.Н.** – к.м.н., старший научный сотрудник отделения патологии беременности и родов ГУ «Институт педиатрии, акушерства и гинекологии им. акад. Е.М. Лукьяновой НАМН Украины», тел. +380935854052, e-mail: helenabondarenki@gmail.com, ORCID: 0000-0001-7891-4492.
**Геревич Н.В.** – к.м.н., старший научный сотрудник отделения патологии беременности и родов ГУ «Институт педиатрии, акушерства и гинекологии им. акад. Е.М. Лукьяновой НАМН Украины», тел. +380935235212, e-mail: boxofnadiya@bigmir.net, ORCID: 0000-0002-1750-135X.

**Адрес для корреспонденции:** Жабченко И.А., ГУ «Институт педиатрии, акушерства и гинекологии им. акад. Е.М. Лукьяновой НАМН Украины», г.Киев, 04050, ул. П. Майбороды, 8.

**Вклады авторов:**
вклад в концепцию – **Жабченко И.А., Бондаренко Е.Н.**
научный дизайн – **Жабченко И.А., Трохимович О.В.**
исполнение заявленного научного исследования – **Жабченко И.А., Бондаренко Е.Н.**
интерпретация заявленного научного исследования – **Жабченко И.А., Трохимович О.В.**
создание научной статьи – **Бондаренко Е.Н., Геревич Н.В.**

**Финансирование:** Авторы заявляют об отсутствии финансирования исследования. Ведение клинического случая осуществляли на базе ГУ «Институт педиатрии, акушерства и гинекологии им. акад. Е.М. Лукьяновой НАМН Украины».

**Конфликт интересов:** Авторы заявляют об отсутствии конфликта интересов.