УДК: 618.33-315-36[006.325+007.4]
DOI:10.37800/RM.2.2023.53-59

ПАТОЛОГИЯ ПЛОДА И ПЛАЦЕНТЫ ПОСЛЕ ПРИМЕНЕНИЯ ВРТ: ДАННЫЕ РЕТРОСПЕКТИВНОГО ИССЛЕДОВАНИЯ

С.Ш. Исенова[1], Г.М. Исина[2], А.М. Боран[1], Н.А. Тілеукул[2], А.С. Арипханова[2]

[1]НАО «Казахский Национальный Университет им С.Д. Асфендиярова», Алматы, Республика Казахстан;
[2]МКЦР «PERSONA», Алматы, Республика Казахстан

Аннотация

Актуальность: К настоящему времени убедительно показано, что беременность, наступившая после экстракорпорального оплодотворения (ЭКО), относится к группе высокого риска. При беременности после ЭКО и переноса эмбриона в полость матки фетоплацентарная недостаточность наблюдается более чем в 70% случаев, задержка роста плода возникает с частотой от 18 до 30%, предлежание плаценты при беременности, зачатой с помощью вспомогательных репродуктивных технологий (ВРТ), отмечается в 2% случаев. Частота врожденных пороков развития (ВПР) плода после ВРТ может достигать 4,4%, что в два раза выше, чем в общей популяции (2,05%). Большинство ВПР связано с пороками сердца, центральной нервной системы, костно-мышечной системы. Достоверно чаще встречаются хромосомные аномалии, эпигенетические дефекты.

Цель исследования – определить частоту развития патологии плода и плаценты после применения ВРТ.

Материалы и методы: Проведен литературный обзор за последние 5 лет по доказательным базам PubMed, Medline, Cochrane Library, LILACS, WHO, Scopus, Web of Science и Google Scholar для выявления рецензируемых публикаций.

Проведен ретроспективный анализ медицинских карт 320 беременных женщин, состоящих на учете по беременности с 9-10 недель в МКЦР «Персона» (г. Алматы, Республика Казахстан) с 2018 по 2022 гг. Участники разделены на 2 группы: группа ВРТ– беременные после ВРТ (n=162) и группа сравнения – женщины со спонтанной беременностью (n=158).

Результаты: После применения ВРТ чаще встречались ВПР плода (11,1% против 5,7%), в основном сердца, мочевыделительной системы, опорно-двигательного аппарата. В группе ВРТ достоверно чаще отмечались высокий риск хромосомной патологии (6,7% против 3,1%), низкая плацентация (19,7% против 12%), ретрохориальная гематома (26% против 11%), преждевременная отслойка нормально расположенной плаценты (ПОНРП) (2,1% против 0,6%).

Заключение: Полученные результаты свидетельствуют о необходимости учитывать повышенный риск предлежания хориона и плаценты, ретрохориальных гематом, ПОНРП, хромосомных аномалий и ВПР у пациенток после применения ВРТ. Учитывая высокую частоту патологий плода и плаценты у пациенток после применения ВРТ, необходима разработка клинических рекомендаций по ведению беременности в антенатальном периоде для снижения частоты акушерских и перинатальных осложнений.

Ключевые слова: экстракорпоральное оплодотворение (ЭКО), плацента, предлежание плаценты, ретрохориальная гематома, преждевременная отслойка нормальной расположенной плаценты (ПОНРП), хромосомные аномалии, врожденные пороки развития (ВПР).

Введение: Бесплодный брак остается одной из самых актуальных проблем в современной медицине, а также приобретает социально-демографическое и экономическое значение. Частота бесплодного брака в Казахстане варьирует в пределах 15%, то есть каждая шестая семья бесплодна [1, 2]. Внедрение вспомогательных репродуктивных технологий (ВРТ) позволило добиться наступления беременности у многих супружеских пар. В Казахстане с помощью ВРТ на свет уже появилось 29200 детей [1-3].

Программа экстракорпорального оплодотворения (ЭКО) и переноса эмбриона в полость матки обеспечивает лишь эффективное зачатие. Большая часть перинатальных патологий во время беременности, наступившей после ЭКО, возникает в антенатальном периоде, а в возникновении таких патологий ведущую роль играют структурно-функциональные нарушения в системе мать-плацента-плод [2, 4, 5].

Основными факторами риска неблагоприятного течения гестации и исходов беременности после применения ВРТ считаются поздний репродуктивный возраст, отягощенный акушерско-гинекологический и соматический анамнез, а также применение агрессивных схем стимуляции яичников [4, 5].

Имеются сведения о том, что гормональная стимуляция функции яичников приводит к гиперэстрогении и дефициту прогестерона и создает неблагоприятный фон для имплантации. Эти факторы ведут к развитию невынашивания беременности, фетоплацентарной недостаточности, преэклампсии и задержке развития плода [4-6].

Цель исследования – определить частоту развития патологии плода и плаценты после применения ВРТ.

Методы: Проведен литературный обзор за последние 5 лет по доказательным базам PubMed, Medline, Cochrane Library, LILACS, WHO, Scopus, Web of Science и Google Scholar для выявления рецензируемых публикаций. Проведен ретроспективный анализ медицинских карт 320 беременных женщин, состоящих на учете по беременности с 9-10 недель в МКЦР «Персона» (г. Алматы, Республика Казахстан) с 2018 по 2022 гг. Участники разделены на 2 группы: группа ВРТ – беременные после ВРТ (n=162) и группа сравнения – женщины со спонтанной беремен-

ностью (n=158). Средний возраст беременных женщин в группе ВРТ составлял 34,6±4,2 года; в группе сравнения – 31,3±2,1 года. Изучение возрастного фактора показало, что в группе ВРТ достоверно чаще, чем в группе сравнения, встречались первородящие старшего возраста (69,1% против 30,9%, p<0,05).

Результаты: Ведущими причинами бесплодия в группе ВРТ являлись трубно-перитонеальный фактор (38%), бесплодие смешанного генеза (30%), бесплодие неясного генеза (22%), эндокринные формы (18%), эндометриоз (17%) и мужской фактор (14%). Изучение гинекологического анамнеза беременных группы ВРТ показало высокую частоту перенесенных гинекологических заболеваний у беременных: хронический эндометрит (55%), поликистоз яичников (32%), эндометриоз (31%) и миома матки (28%), у пациенток группы сравнения отмечались миома матки (19%) и эктопия шейки матки (6%).

Беременности, наступившие в результате применения программ ВРТ, как правило, относятся к беременностям высокого риска по частоте возникновения осложнений. Среди осложнений гестационного процесса достоверно чаще в группе ВРТ наблюдались низкая плацентация – 19,7% против 12% (отношение шансов (ОШ) – 1,2; 95% ДИ: 1,4-6,1) и угроза прерывания беременности – 16,7% против 9,5% (ОШ = 2,5; 95% ДИ: 4,4-7,0). Таким образом, гестационный процесс в группе ВРТ достоверно чаще протекал на фоне патологии плацентации и признаков угрозы прерывания беременности (рисунок 1).

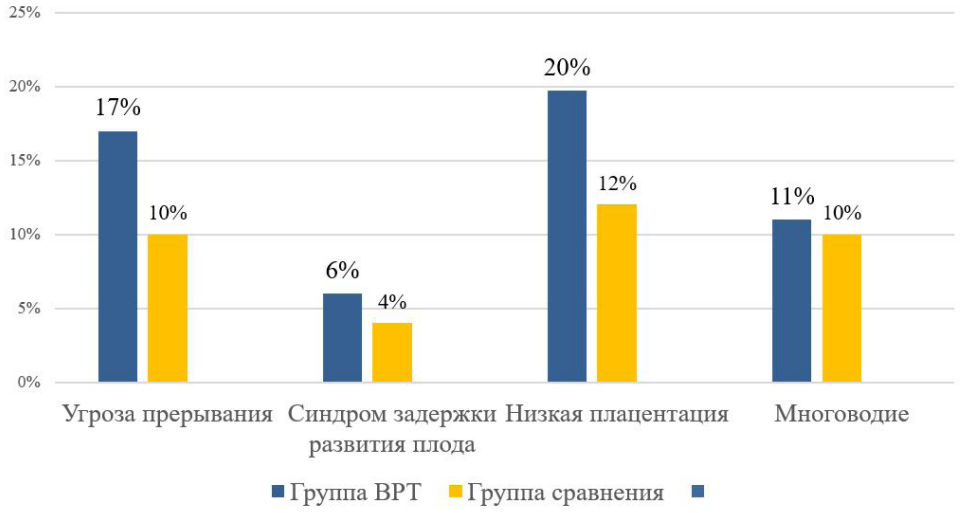

Рисунок 1 – Осложнения беременности в группах исследования

Частота ретрохориальных гематом в I триместре беременности, диагностируемая по данным УЗИ, была достоверно выше в группе ВРТ – 25,9% против 11% (ОШ = 3,67; 95% ДИ: 1,0-13,2; p<0,05). Ретрохориальная гематома во всех случаях регрессировала на фоне терапии, проведенной во 2 триместре беременности.

Преждевременная отслойка нормально расположенной плаценты (ПОНРП) является одной из ведущих причин вагинальных кровотечений во второй половине беременности. В группе ВРТ было отмечено 3 случая ПОНРП (2,1%), а в группе сравнения – только 1 случай (0,6%), что указывает на достоверно более высокую частоту ПОНРП у беременных после применения ВРТ (ОШ = 1,16; 95% ДИ: 0,3-2,8; p<0,05).

По данным литературы, ПОНРП наиболее частота случается на 24-26 неделе беременности и снижается по мере увеличения срока беременности. Более 50% случаев ПОНРП происходят до 37 полных недель беременности [7, 8]. В нашем исследовании в группе ВРТ один случай ПОНРП был отмечен на 25-й неделе + 5 дней и 2 случая – в сроке 32-36 недель, а в группе сравнения – всего один случай в сроке 35 недель.

Беременность двойней с полным пузырным заносом и сосуществующим вторым плодом является редкой акушерской патологией и может возникнуть после применения ВРТ [9-11]. Такая беременность связана с тяжелыми осложнениями как для матери, так и для плода, и её ведение является сложной задачей. В нашем исследовании был зарегистрирован 1 случай пузырного заноса с сосуществующим плодом (рисунок 2).

Показатель	Триместр	Группа ВРТ	Группа сравнения	p<0,05
Копчико-теменной размер плода, мм	I	63 [59; 65]	63 [59; 65]	0,54
Бипариентальный размер плода, мм	II	48 [42; 53]	50 [46; 62]	0,09
	III	79 [74; 82]	81 [76; 84]	0,0006
Лобно-затылочный размер плода, мм	II	62 [59; 65]	65 [61; 68]	0,017
	III	101 [98;106]	103 [99; 102]	0,33

Длина бедра, мм	II	32 [29; 34]	35 [32; 38]	0,000032
	III	59 [54; 63]	61 [59; 64]	0,0027
Окружность живота, мм	II	144 [132;156]	153 [148;167]	0,041
	III	266 [252; 273]	279 [274; 281]	0,026

При оценке маточно-плацентарной гемодинамики установлено, что индексы резистентности в правой и левой маточных артериях были несколько ниже у беременных группы ВРТ по сравнению с группой сравнения, но разница не достигала статистической значимости. Так, индекс резистентности в артерии пуповины в III триместре был выше в группе ВРТ, что свидетельствует о компенсаторной централизации плодового кровообращения и перераспределении крови с преимущественным кровоснабжением жизненно важных органов [4, 5, 16].

По данным биохимического скрининга, достоверно чаще в группе ВРТ отмечался высокий риск хромосомных аномалии – 6,7% (11 случаев) против 3,1% в группе сравнения (5 случаев). Все женщины были направлены на пренатальные методы исследования. В группе ВРТ 1 случай подтвердился по неинвазивному методу – тест Panorama и 1 случай – по инвазивному методу амниоцентез (1,2%; ОШ = 0,34, 95% ДИ: 1,49-2,24; p>0,05). В группе самостоятельной беременности после амниоцентеза был подтверждён только один случай аномалий (0,6%; ОШ = 0,05; 95% ДИ: 2,67-5,16; p>0,05). Таким образом, отмечена высокая частота ложноположительных результатов биохимического скрининга в 1 триместре в группе ВРТ по сравнению с группой сравнения (11 случаев против 5) (таблица 2).

Таблица 2 – Частота выявления хромосомных аномалий по данным биохимического скрининга первого триместра и инвазивного и неинвазвиного пренатального тестирования (n=320)

	Пренатальный скрининг 1 триместра	Тест Panorama	Амниоцентез
Группа ВРТ	6,7% (11)	0,6% (1)	0,6% (1)
Группа сравнения	3,1% (5)	0	0,6% (1)

Врожденные пороки развития (ВПР) чаще диагностировались в группе ВРТ, чем в группе сравнения. В том числе, пороки сердца – 4,9% против 3,2% (ОШ = 1,55; 95% ДИ: 1,21–1,99; p=0,18), пороки развития почки – 3,1% против 1,3% (ОШ = 1,18; 95% ДИ: 1,03–1,36; p=0,03), костно-мышечной системы – 2,5% против 1,3% (ОШ = 1,8; 95% ДИ: 1,33–6,25; p=0,24). Пороки желудочно-кишечного тракта отмечались только в группе ВРТ (рисунок 2), что согласуется с данными литературы [17-20].

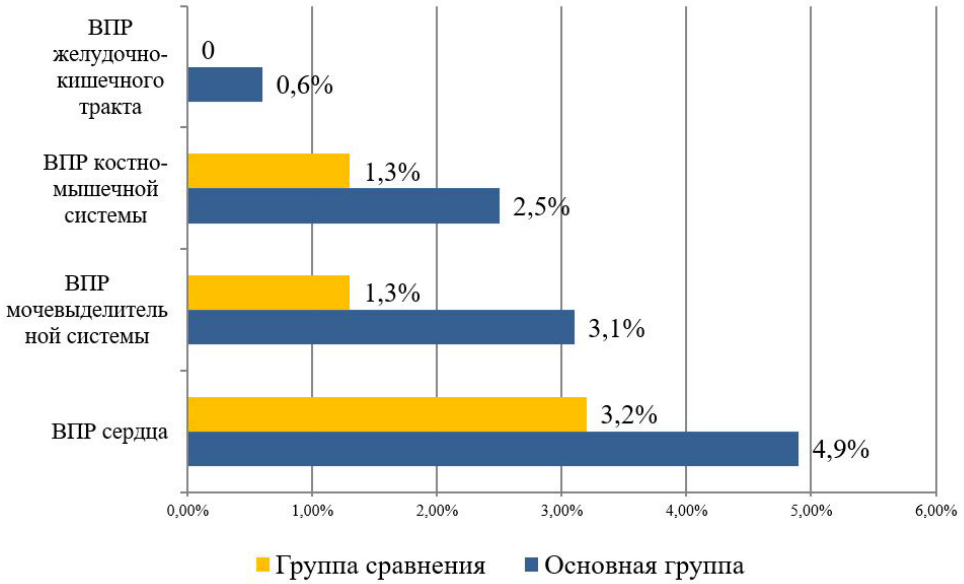

Рисунок 3 – Врожденные пороки развития (ВПР) плода в исследуемых группах

Наиболее часто в обеих группах роды наступали в сроке 37-40 недель беременности (71,8% и 93,4%). Поздние преждевременные роды были достоверно чаще отмечены в группе ВРТ – 42 случая в сроке 32-36 недель беременности, а в группе сравнения – 9 случаев (25,9% против 5,6%; ОШ = 1,60; 95% ДИ: 1,15-2,22; p<0,05). Очень ранние преждевременные роды в сроке 28-32 недели беременности были отмечены у 3 (2%) пациенток в группе ВРТ, экстремально ранние преждевременные роды – у 1 (0,6%) пациентки в группе ВРТ. Ребенок родился массой

535 граммов, с оценкой по шкале Апгар 1-3 балла. Таким образом, частота преждевременных родов была выше в группе ВРТ.

В группе ВРТ достоверно чаще методом родоразрешения была операция кесарева сечения (63% против 37%; ОШ = 6,36; 95% ДИ: 2,59-15,65; p<0,05), в группе сравнения достоверно чаще происходили самостоятельные роды (65% против 35%; ОШ = 4,74; 95% ДИ: 2,91-7,73; p<0,05).

Оценка по шкале Апгар на 1-й минуте у детей в группе ВРТ составила 8,6±0,6 балла, в контрольной группе – 8,8±1,0 балла (p=0,004), достоверных различий не выявлено. Средняя масса тела новорожденных в группе после ЭКО составила 3364±215 граммов, а в группе сравнения – 3461±228 граммов.

Обсуждение:

1. Изучение особенностей расположения плаценты у беременных после ВРТ показало, что низкая плацентация достоверно чаще наблюдалась в группе ВРТ – 19,7% против 12% (ОШ = 1,2; 95% ДИ: 1,4-6,1; p<0,05), однако данный показатель был в 2,5 раза ниже, чем сообщалось ранее. Так, согласно обобщённым данным 33 исследований низкого/среднего качества, описывающих 124 215 одноплодных беременностей после ВРТ и 6 054 729 случаев без ВРТ, установлена связь ВРТ с повышенным риском плацентарных аномалий по сравнению с одноплодной беременностью без ВРТ. Риск предлежания плаценты (ОШ = 3,76; 95% ДИ: 3,09-4,59), отслойки плаценты (ОШ = 1,87; 95% ДИ: 1,70-2,06) и патологически прикрепленной плаценты (ОШ = 2,27; 95% ДИ: 1,79-2,87) был выше при ВРТ, чем при спонтанной беременности [21].

2. Ретрохориальная гематома достоверно чаще наблюдалась в группе беременных после применения ЭКО – 26% против 11% (ОШ = 3,67; 95% ДИ; 1,0-13,2; p<0,05). Ретрохориальная гематома является одной из наиболее часто встречающихся находок при УЗИ, особенно у пациенток с кровотечениями на ранних сроках беременности, и составляет около 18% всех случаев кровотечений в I триместре в общей популяции [22].

3. Частота отслойки плаценты составила 2,1%, что в 5 раз превышает популяционный показатель (от 0,4 до 1,0%). В исследованиях, проведенных в США и Китае, также отмечена высокая частота ПОНРП (0,81%) и сделано заключение, что применение ВРТ является независимым фактором риска плацентарных аномалий и осложнений [7, 15].

4. В нашем исследовании были выявлены ВПР сердечно-сосудистой, мочевыделительной, костной систем и желудочно-кишечного тракта, что согласуется с данными литературы в которых установлен высокий риск хромосомных дефектов, пороков развития урогенитальных органов и системы кровообращения [17-19]. Так, в исследовании 2015 г. с участием 11 890 женщин после применения ВРТ и 1 118 162 в группе сравнения относительный шанс развития ВПР составил 1,43 (95% ДИ: 1,19-1,72) наступившей с применением ВРТ [20]. Однако наше исследование показало более низкую частоту ВПР после применения ВРТ – 0,84 (95% ДИ: 0,53-1,32), что диктует необходимость дальнейших исследований и более тщательного обследования данных новорожденных.

5. Проведение биохимического скрининга в 1 триместре беременности показало более высокую частоту ложноположительных результатов в группе ВРТ (6,7% против 3,1% в группе сравнения), что требовало применения дополнительных пренатальных методов исследования. Во многих странах мира, включая Казахстан, действуют государственные программы скрининга, позволяющие определить группы беременных с риском рождения ребенка с хромосомными аномалиями и ВПР. Ряд серьёзных клинических исследований свидетельствуют о диагностической значимости снижения уровня PAPP-A в качестве скринингового маркёра риска хромосомных аномалий плода в первом триместре беременности (синдром Дауна, синдром Эдвардса) [23, 24]. Необходимо помнить и знать, что снижение уровня PAPP-A может наблюдаться при угрозе выкидыша и несостоявшейся беременности, в связи с чем при положительных результатах необходимо проведение неинвазивных и инвазивных исследований для исключения хромосомной патологии.

Заключение: Полученные результаты свидетельствуют о необходимости учитывать повышенный риск предлежания хориона и плаценты, ретрохориальных гематом, ПОНРП, хромосомных аномалий и ВПР у пациенток после применения ВРТ. Учитывая высокую частоту патологий плода и плаценты у пациенток после применения ВРТ, необходима разработка клинических рекомендаций по ведению беременности в антенатальном периоде для снижения частоты акушерских и перинатальных осложнений.

СПИСОК ЛИТЕРАТУРЫ:

1. Клиническая практика в репродуктивной медицине: руководство для врачей / под ред. В.Н. Локшина, Т.М. Джусубалиевой. – Алматы: ТОО «МедМедиа Казахстан», 2015. – 464 с. [Klinicheskaya praktika v reproduktivnoj medicine: rukovodstvo dlya vrachej / pod red. V.N. Lokshina, T.M. Dzhusubalievoj. – Almaty: TOO «MedMedia Kazaxstan», 2015. – 464 s.] ISBN: 978-601-80151-6-8. https://www.elibrary.ru/item.asp?id=29788885
2. Исенова С.Ш., Бодыков Г.Ж., Ким В.Д., Каргабаева Ж.А., Казыбаева А.С., Кабыл Б.К. Анализ особенностей течения беременности и родов у пациенток с бесплодием в анамнезе после применения программ вспомагательных репродуктивных технологий (ВРТ) // Репродуктивная медицина. – 2019. – №3(40). – С. 45-48 [Isenova S.Sh., Bodykov G.Zh., Kim V.D., Kargabaeva Zh.A., Kazybaeva A.S., Kabyl B.K. Analiz osobennostei techeniya beremennosti i rodov u pacientok s besplodiem v anamneze posle primeneniya programm vspomagatelnih reproduktivnih tehnologii (VRT) // Reproduktivnaya medicina. – 2019. – №3(40). – S. 45-48 (in Russ.)]. https://repromed.kz/index.php/journal/article/view/111
3. Локшин В.Н., Карибаева Ш.К., Омар М.Д. Доступность лечения бесплодия с помощью ВРТ в различных социально-экономических группах. Обзор литературы // Репродуктивная медицина. – 2019. – №3(40). – С. 8-10.

[Lokshin V.N., Karibayeva Sh.K., Omar M.D. Dostupnost' lecheniya besplodiya s pomoschyu VRT v razlichnih socialno-ekonomicheskih gruppah. Obzor literaturi // Reproduktivnaya medicina. – 2019. – №3(40). – С. 8-10 (in Russ.)]. https://repromed.kz/index.php/journal/article/view/104

4. Макаров И.О. Ведение беременности после экстракорпорального оплодотворения (Клиническая лекция) // Гинекология. – 2010. – Т. 2. – С. 21-26 [Makarov I.O. Vedenie beremennosti posle ekstrakorporalnogo oplodotvoreniya (Klinicheskaya lekciya) //I.O. Makarov // Ginekologiya. – 2010. – T. 2. – S. 21-26 (in Russ.)]. https://omnidoctor.ru/upload/iblock/00d/00dba58cb6fc3da5b36999b433cb68b6.pdf
5. Иакашвили С.Н., Самчук П.М. Особенности течения и исход одноплодной беременности, наступившей после экстракорпорального оплодотворения и переноса эмбриона, в зависимости от фактора бесплодия // Современные проблемы науки и образования. – 2017. – № 3 [Iakashvili S.N., Samchuk P.M. Osobennosti techeniya i ishod odnoplodnoi beremennosti, nastupivshei posle ekstrakorporalnogo oplodotvoreniya i perenosa embriona v zavisimosti ot faktora besplodiya // Sovremennie problemi nauki i obrazovaniya. – 2017. – № 3.] https://doi.org/10.17513/spno.26486
6. Кулаков В.И., Орджоникидзе Н.В., Тютюнник В.Л. Плацентарная недостаточность и инфекция: Руководство для врачей. – М.: Гайнуллин, 2004. – 496 с. [Kulakov V.I., Ordzhonikidze N.V., Tyutyunnik V.L. Placentarnaya nedostatochnost' i infekciya: Rukovodstvo dlya vrachej. – M.: Gajnullin, 2004. – 496 s. (in Russ.)].
7. Tikkanen M. Placental abruption: epidemiology, risk factors and consequences // Acta Obstet. Gynecol. Scand. – 2011. – Vol. 90(2). – P. 140-149. https://doi.org/10.1111/j.1600-0412.2010.01030.x
8. Brăila A.D., Gluhovschi A., Neacşu A., Lungulescu C.V., Brăila M., Vîrcan E.L., Cotoi B.V., Gogănău A.M. Placental abruption: etiopathogenic aspects, diagnostic and therapeutic implications // Rom. J. Morphol. Embryol. – 2018. – Vol. 59(1). – P. 187-195. https://pubmed.ncbi.nlm.nih.gov/29940627/
9. Sheng Q.J., Wang Y.M., Wang B.Y., Shuai W., He X.Y. Triplet pregnancy with hydatidiform mole: A report of two cases with literature review // J. Obstet. Gynaecol. Res. –2022. – Vol. 48(6). – P. 1458-1465. https://doi.org/10.1111/jog.15243
10. Alpay V., Kaymak D., Erenel H., Cepni I., Madazli R. Complete Hydatidiform Mole and Co-Existing Live Fetus after Intracytoplasmic Sperm Injection: A Case Report and Literature Review // Fetal Pediatr. Pathol. – 2021. – Vol. 40(5). – P. 493-500. https://doi.org/10.1080/15513815.2019.1710790
11. Nickkho-Amiry M., Horne G., Akhtar M., Mathur R., Brison D.R. Hydatidiform molar pregnancy following assisted reproduction // J. Assist. Reprod. Genet. – 2019. – Vol. 36(4). – P. 667-671. https://doi.org/10.1007/s10815-018-1389-9
12. Matorras R., Zallo A., Hernandez-Pailos R., Ferrando M., Quintana F., Remohi J., Malaina I., Laínz L., Exposito A. Cervical pregnancy in assisted reproduction: an analysis of risk factors in 91,067 ongoing pregnancies // Reprod. Biomed. Online. – 2020. – Vol. 40(3). – P. 355-361. https://doi.org/10.1016/j.rbmo.2019.12.011
13. Romundstad L.B., Romundstad P.R., Sunde A., von Düring V., Skjærven R., Vatten L.J. Increased risk of placenta previa in pregnancies following IVF/ICSI; a comparison of ART and non-ART pregnancies in the same mother // Hum. Reprod. – 2006. – Vol. 21 (9). – P. 2353-2358. https://doi.org/10.1093/humrep/del153
14. Jauniaux E., Moffett A., Burton G.J. Placental Implantation Disorders // Obstet. Gynecol. Clin. North Am. – 2020. – Vol. 47(1). – P. 117-132. https://doi.org/10.1016/j.ogc.2019.10.002
15. Kong F., Fu Y., Shi H., Li R., Zhao Y., Wang Y., Qiao J. Placental Abnormalities and Placenta-Related Complications Following In-Vitro Fertilization: Based on National Hospitalized Data in China // Front. Endocrinol. – 2022. – Vol. 13. – Art. ID: 924070. https://doi.org/10.3389/fendo.2022.924070
16. Matsuzaki S., Ueda Y., Matsuzaki S., Nagase Y., Kakuda M., Lee M., Maeda M., Kurahashi H., Hayashida H., Hisa T., Mabuchi S., Kamiura S. Assisted Reproductive Technique and Abnormal Cord Insertion: A Systematic Review and Meta-Analysis // Biomedicines. – 2022. – Vol. 10(7). – Art. ID: 1722. https://doi.org/10.3390/biomedicines10071722
17. Zheng Z., Chen L., Yang T., Yu H., Wang H., Qin J. Multiple pregnancies achieved with IVF/ICSI and risk of specific congenital malformations: a meta-analysis of cohort studies // Reprod. Biomed. Online. – 2018. – Vol. 36(4). – P. 472-482. https://doi.org/10.1016/j.rbmo.2018.01.009
18. Francois L., Kugler L., Santolaya J.L., Faro R., Di Stefano V., Merjanian L., Santolaya-Forgas J. Screening for Down syndrome in dichorionic twin pregnancies conceived by in vitro fertilization (IVF): a clinical pilot study to confirm the laboratory methods // J. Assist. Reprod. Genet. – 2014. – Vol. 31(1). – P. 125-128. https://doi.org/10.1007/s10815-013-0130-y
19. Sánchez-Pavón E., Mendoza H., García-Ferreyra J. Trisomy 21 and Assisted Reproductive Technologies: A review // JBRA Assist. Reprod. – 2022. – Vol. 26(1). – P. 129-141. https://doi.org/10.5935/1518-0557.20210047
20. Heisey A.S., Bell E.M., Herdt-Losavio M.L., Druschel C. Surveillance of congenital malformations in infants conceived through assisted reproductive technology or other fertility treatments // Birth Defects Res. Clin. Mol. Teratol. – 2015. – Vol. 103(2). – P. 119-126. https://doi.org/10.1002/bdra.23355
21. Vermey B.G., Buchanan A., Chambers G.M., Kolibianakis E.M., Bosdou J., Chapman M.G., Venetis C.A. Are singleton pregnancies after assisted reproduction technology (ART) associated with a higher risk of placental anomalies compared with non-ART singleton pregnancies? A systematic review and meta-analysis // BJOG. – 2019. – Vol. 126(2). – P. 209-218. https://doi.org/10.1111/1471-0528.15227
22. Ковалева Ю.В. Ретрохориальная гематома. Вопросы этиопатогенеза, диагностики и терапии // Журнал акушерства и женских болезней. – 2013. – Т. 62. – №4. – С. 37-47 [Kovaleva Yu.V. Retroxorial'naya gematoma. Voprosy e'tiopatogeneza, diagnostiki i terapii // Zhurnal akusherstva i zhenskix boleznej. – 2013. – T. 62. – №4. – C. 37-47 (in Russ.)]. https://doi.org/10.17816/JOWD62437-47
23. Spencer K. Screening for Down syndrome // Scand. J. Clin. Lab. Invest. Suppl. – 2014. – Vol. 244. – P. 41-47. https://doi.org/10.3109/00365513.2014.936680
24. Manegold-Brauer G., Maymon R., Shor S, Cuckle H, Gembruch U, Geipel A. Down's syndrome screening at 11-14 weeks' gestation using prenasal thickness and nasal bone length // Arch. Gynecol. Obstet. – 2019. – Vol. 299(4). – P. 939-945. https://doi.org/10.1007/s00404-019-05083-2

ЭКТСРАКОРПОРАЛЬДЫ ҰРЫҚТАНДЫРУДАН КЕЙІНГІ ҰРЫҚЖОЛДАС ПЕН НӘРЕСТЕ ПАТОЛОГИЯСЫ: РЕТРОСПЕКТИВТІ ЗЕРТТЕУ НӘТИЖЕЛЕРІ

С.Ш. Исенова[1], Г.М. Исина[2], А.М. Боран[1], Н.А. Тілеуқұл[2], А.С. Арипханова[2]

[1]«С.Ж.Асфендияров атындағы Қазақ ұлттық медицина университеті» КЕАҚ, Алматы, Қазақстан Республикасы;
[2]«PERSONA» Репродуктологияның халықаралық клиникалық орталығы, Алматы, Қазақстан Республикасы

Андатпа

Өзектілігі: Қазіргі таңда экстракорпоральды ұрықтандырудан (ЭКҰ) кейінгі жүктілік жоғарғы қауіп тобына жататындығы белгілі. ЭКҰ-дан кейінгі жүктілік барысында фетоплацентарлы жетіспеушілік 70%-ға дейін, құрсақішілік ұрық дамуының тежелуінің даму жиілігі 18%-дан 30%-ға дейін, ұрықжолдастың жолда жатуы 2%-ға дейін жиілейді. Туа біткен даму ақауларының жиілігі қосалқы репродуктивті технологияларды қолданғаннан кейін жалпы популяциямен (2,05%) салыстырғанда 4,4%-ке дейін ұлғаяды. Туа пайда болған даму ақаулары жиі жүрек-қантамыр жүйесімен, орталық жүйке жүйесімен, тірек-бұлшықет жүйесімен байланысты. Сонымен қатара айтарлықтай жиі, хромосомды ақаулар мен эпигенетикалық дефекттер кездеседі.

Зерттеудің мақсаты – ЭКҰ-дан кейінгі жүкті әйелдердегі ұрықжолдасы мен нәресте патологиясының даму жиілігін бағалау.

Материалдары мен әдістері: Рецензияланған зерттеулерді анықтау үшін соңғы 5 жылда дәлелді негіздер бойынша әдебиеттерге шолу жасау: PubMed, Medline, Cochrane Library, LILACS, WHO, Scopus және Web of Science, Google.

Алматы қаласындағы «PERSONA» репродуктологияның халықаралық клиникалық орталығындағы 2018 – 2022 жылдар аралығындағы 9-10 аптадан бастап жүктілік бойынша есепте тұрған 320 жүкті әйелді ретроспективті зерттеу. Зерттеуге қатысушылар 2 топқа бөлінді: ЭҚҰ тобы (n=162) ЭКҰ-дан кейінгі жүктілер және салыстырмалы топ (n=158) өздігінен болған жүктілік.

Нәтижелері: ЭКҰ-дан кейін өте жиі нәрестенің туа біткен ақаулары дамиды (11,1% қарсы 5,7%)жиі: жүректің туа біткен даму ақаулары, зәр шығару жүйесі, тірек-бұлшықет жүйесінің даму ақаулары. Биохимиялық скрининг бойынша негізгі топта айтарлықтай жиі хромосомды ақаулардың жоғарғы қауіпін көрсетті. ЭҚҰ-дан кейінгі топта хромосомалық ақаулардың жоғары қауіпі (6,7% қарсы 3,1%), ұрықжолдастың төмен орналасуы (19,7% қарсы 12%), ретрохориальды гематома (26% қарсы 11%), қалыпты орналасқан ұрықжолдастың мерзімінен бұрын ажырауы (ҚОҰМБА) (2,1% қарсы 0,6%) айтарлық жиі кездесті.

Қорытынды: зерттеу нәтижелерін ескере отырып, ЭКҰ-дан кейін хорион мен ұрықжолдастың жолда жатуы, ретрохориальды гематоманың, қалыпты орналасқан ұрықжолдастың мерзімінен бұрын ажырауы, хромосомалық ақаулар және туа біткен даму ақауларының даму жиілігі жоғары екендігін ойлауға болады. ЭҚҰ-дан кейінгі ұрық пен ұрықжолдасы патологиясы дамуының жоғары жиілігін ескере отырып, акушерлік және перинаталдық асқынуларды азайту үшін, антенатальды кезеңде жүктілікті жүргізу үшін клиникалық нұсқауларды әзірлеу қажет.

Түйін сөздер: *экстракорпоральды ұрықтандыру, ұрықжолдас, ұрықжолдастың жолда жатуы, реторохориальды гематома, қалыпты орналасқан ұрықжолдастың мерзімінен бұрын ажырауы, хромосомалық ақаула туа біткен даму ақаулары.*

PATHOLOGY OF THE FETUS AND PLACENTA AFTER IVF: A RETROSPECTIVE STUDY

S.Sh. Isenova[1], G.M. Isina[2], A.M. Boran[1], N.A. Tileukul[2], A.S. Aripkhanova[2]

[1]Asfendiyarov Kazakh National Medical University NCJSC, Almaty, the Republic of Kazakhstan;
[2]PERSONA International Clinical Center for Reproductology, Almaty, the Republic of Kazakhstan

Abstract

Relevance: to date, it has been convincingly shown that pregnancy after in vitro fertilization (IVF) belongs to the high-risk group. In pregnancy after IVF and the embryo transfer, the frequency of fetoplacental insufficiency is observed in more than 70% of cases, fetal growth retardation occurs in 18-30% of cases, and placenta previa – in 2% of pregnancies conceived with assisted reproductive technologies (ART). The frequency of fetal malformations after ART can reach 4,4%, twice as high as in the general population (2,05%); most are associated with congenital heart defects and central nervous and musculoskeletal system malformations. Chromosomal abnormalities and epigenetic defects are significantly more common.

The study aimed to determine the frequency of fetal and placental pathology development after using IVF.

Materials and methods: Conduct a literature review over the past five years on evidence bases: PubMed, Medline, Cochrane Library,

LILACS, WHO, Scopus and Web of Science, and Google Scholar to find peer-reviewed publications.

The study was conducted at PERSONA International Clinical Center for Reproductology (Almaty, Kazakhstan). A retrospective analysis included 320 cards of pregnant women registered for pregnancy from 9-10 weeks in the Persona ICCR from 2018 to 2022. The participants were divided into two groups: the IVF group included pregnant women after IVF (n=162), and the comparison group included women with spontaneous pregnancy (n=158).

Results: Fetal congenital malformations were more common after IVF (11.1% vs. 5.7%); most were associated with congenital heart defects and malformations of the urinary and musculoskeletal systems. A high risk of chromosomal pathology (6.7% vs. 3.1%), low placentation (19.7% vs. 12%), retrochorial hematoma (26% vs. 11%), and placenta abruption were significantly more common in the group after IVF.

Conclusion: Considering the obtained results, one can think about an increased risk of chorionic and placenta previa, retrochorial hematoma, premature detachment of a normally located placenta, chromosomal abnormalities, and congenital malformations in patients after IVF. The high frequency of fetus and placenta pathologies in patients after ART urges the development of clinical guidelines for managing pregnancy in the antenatal period to reduce the frequency of obstetric and perinatal complications.

Keywords: *IVF, placenta, placenta previa, retrochorial hematoma, premature detachment of the normally located placenta, chromosomal abnormalities, congenital malformations.*

Данные авторов:
Исенова С.Ш. (корреспондирующий автор) – д.м.н., профессор, зав.кафедрой акушерства и гинекологии НАО «Казахский Национальный Медицинский Университет им. С.Д. Асфендиярова», консультант РГП на ПХВ «Центр перинатологии и детской кардиохирургии», Алматы, Казахстан, тел. 87051727500, e-mail: isienova10@mail.ru, ORCID ID: https://orcid.org/0000-0003-1869-746X
Исина Г.М. – д.м.н., профессор кафедры акушерства и гинекологии НАО «Казахский Национальный Медицинский Университет им. С.Д. Асфендиярова», Алматы, Казахстан, тел.: 87476605980, e-mail: issinagm@mail.ru, ORCID ID: https://orcid.org/0000-0003-3173-4237
Боран А.М. – резидент 1 курса акушерства и гинекологии НАО «Казахский Национальный Медицинский Университет им. С.Д. Асфендиярова», Алматы, Казахстан, тел.87752796776, e-mail: aisana_gold@mail.ru ORCID ID: https://orcid.org/0000-0002-3038-4223
Тілеуқұл Н.А. – резидент 3 курса акушерства и гинекологии НАО «Казахский Национальный Медицинский Университет им. С.Д. Асфендиярова», Алматы, Казахстан, тел. 87011029684, e-mail: nuray_777@mail.ru ORCID ID: https://orcid.org/0000-0003-0911-3071
Арипханова А.С. – резидент 3 курса акушерства и гинекологии НАО «Казахский Национальный Медицинский Университет им. С.Д. Асфендиярова», Алматы, Казахстан, тел. 87787787707, e-mail: aigerim.aripkhanova@mail.ru ORCID ID: https://orcid.org/0000-0002-1118-3055

Адрес для корреспонденции: Исенова С.Ш., НАО «Казахский Национальный Медицинский Университет им С.Д. Асфендиярова», улица Толе би 94, Алматы 050000, Казахстан

Вклады авторов:
вклад в концепцию – **Исенова С.Ш., Боран А.М.**
научный дизайн – **Боран А.М.**
исполнение заявленного научного исследования – **Боран А.М., Тілеуқұл Н.А., Арипханова А.С.**
интерпретация заявленного научного исследования – **Исенова С.Ш., Боран А.М.**
создание научной статьи – **Исенова С.Ш., Исина Г.М., Боран А.М.**

Финансирование: Авторы заявляют об отсутствии финансирования исследования.
Конфликт интересов: Авторы заявляют об отсутствии конфликта интересов.