

Коронавирустық инфекциясы бар анадан туған нәрестенің өкпе асқынулары: клиникалық жағдай

К.К. Урстемова^{1,2}, Н.С. Божбанбаева^{1,2}, С.Н. Сасаева³, З.Д. Бейсембаева²,
С.А. Есенова², У.Б. Балтабаева²

¹Педиатрия және балалар хирургиясы ғылыми орталығы, Алматы, Қазақстан Республикасы;

²С.Ж. Асфендияров атындағы Қазақ ұлттық медициналық университеті, Алматы, Қазақстан Республикасы;

³№1 Қалалық перзентхана, Алматы, Қазақстан Республикасы

АНДАТПА

Өзектілігі: Балалардағы деструктивті пневмония сирек кездесетін пневмонияның ауыр асқынуы болып табылады. Туылған кезеңде өкпенің абсцесі бар деструктивті пневмония казуистика болып табылады.

Зерттеудің мақсаты – коронавирустық инфекциясы бар анадан туған нәрестенің өкпе асқынуларын тәжірибеден алынған жағдайды қарастырып көрсету. Коронавирустық инфекциясы бар аналардан туған нәрестелердегі асқынған пневмонияны диагностикалау алгоритмін жасау.

Материалдар мен әдістері: Бұл мақалада Алматы қаласындағы (Қазақстан) №1 қалалық перзентханада емделіп жатқан баланың өкпе абсцесімен асқынған деструктивті пневмонияның қолайлы нәтижесімен клиникалық жағдайы қарастырылады.

Нәтижелері: Коронавирустық инфекциясы бар анадан туған нәрестенің өкпе асқынуларын тәжірибеден алынған жағдайды қарастырдық. Анасының анамнезінің ерекшеліктері: никотинге тәуелді, жүктілік кезіндегі жедел инфекциялардың болуы, қалыпты орналасқан плацентаның мерзімінен бұрын бөлінуіне байланысты жедел босануы, босану кезінде қызба түріндегі инфекцияның клиникалық және зертханалық көріністері, С-реактивті ақуыз деңгейінің жоғарылауы. Баладағы ауру ағымының ерекшеліктері: жалпы симптомдардың жергілікті симптомдардан басым болуы, жеңіл түрдегі уыттану синдромы, өкпе абсцесінің өзіндік жазылуы.

Зертханалық мәліметтерде бактерияға қарсы кең спектрлі аралас терапия қолданылуына қарамастан, инфекция маркерлерінің жоғары деңгейінің сақталғаны көрсетілген. Балаға туылған сәттен бастап және оның жағдайының нашарлау кезеңіндегі динамикада жүргізілген рентгендік зерттеулер өкпенің асқынуын диагностикалауға мүмкіндік бермеді. Тек компьютерлік томографиямен бірге өкпені ультрадыбыстық зерттеуде өкпенің абсцесі анықталды, ол хирургиялық араласусыз өздігінен шешілді. Деструктивті пневмонияның этиологиясына келсек, бұл – анықталмаған этиологияның бактериялық инфекциялық агентімен біріктірілген коронавирустық инфекция деп болжаймыз.

Қорытынды: Бұл анасының ПТР-дағы SARS-CoV-2 РНҚ-ның тексерілуімен, сондай-ақ ана мен балада SARS-COV-2 N және S ақуызына қарсы IgG антиденелерінің жоғары титрлерімен расталады. Асқынған пневмониясын диагностикалаудың белгілі әдістерінің ішінде, біздің ойымызша, ең тиімдісі - өкпенің ультрадыбыстық зерттеуі және "Ана мен бала" жұбындағы SARS-COV-2 N+S+ антигендеріне G класындағы антиденелерді анықтау. SARS-CoV-2 оң аналардан туған нәрестелердің туа біткен пневмониясын диагностикалау алгоритмі асқынуларды уақтылы анықтауға, алдын алуға бағытталған бақылау жүйесі екенін көрсетеді. Коронавирустық инфекциясы бар аналардан туған нәрестелердегі асқынған пневмонияны диагностикалау алгоритмі тәжірибеде дәрігерлеге қолдануға қажеттілігі бар.

Түйінді сөздері: жаңа туған нәресте, өкпе абсцесі, деструктивті пневмония, COVID-19, SARS-CoV-2 N және S ақуызына қарсы IgG.

Легочные осложнения у ребенка, рожденного от матери с коронавирусной инфекцией: клинический случай

К.К. Урстемова^{1,2}, Н.С. Божбанбаева^{1,2}, С.Н. Сасаева³, З.Д. Бейсембаева²,
С.А. Есенова², У.Б. Балтабаева²

¹Научный центр педиатрии и детской хирургии, Алматы, Республика Казахстан;

²Казахский национальный медицинский университет им. С.Ж. Асфендиярова, Алматы, Республика Казахстан;

³Городской родильный дом №1, Алматы, Республика Казахстан

АННОТАЦИЯ

Актуальность: Деструктивная пневмония у детей – это серьезное осложнение редкой пневмонии. Деструктивная пневмония с абсцессом легких в новорожденном возрасте является казуистической.

Цель исследования – рассмотрение случая легочных осложнений у ребенка, родившегося от матери с коронавирусной инфекцией и разработка алгоритма диагностики осложненной пневмонии у детей, рожденных от матерей с коронавирусной инфекцией.

Материалы и методы: В этой статье рассмотрен клинический случай деструктивной пневмонии, осложненной абсцессом легкого у ребенка, пролеченного в Городском родильном доме №1 г. Алматы (Казахстан) с благоприятным исходом.

Результаты: Мы рассмотрели случай легочных осложнений у ребенка, родившегося от матери с коронавирусной инфекцией. Особенности материнского анамнеза: никотинозависимость, наличие острых инфекций во время беременности, острые роды из-за преждевременной отслойки нормально расположенной плаценты, клинические и лабораторные проявления инфекции в виде лихорадки во время родов, повышение уровня С-реактивного белка. Особенности течения болезни у ребенка: преобладание общих симптомов над местными, синдром интоксикации легкой формы, самостоятельное заживление абсцесса легкого.

Лабораторные данные показывают, что высокий уровень маркеров инфекции сохраняется, несмотря на использование комбинированной антибактериальной терапии широкого спектра действия. Рентгенологические исследования, проведенные в динамике с момента рождения ребенка и периода ухудшения его состояния, не позволили диагностировать легочные осложнения. Только УЗИ легких в сочетании с компьютерной томографией выявило абсцесс легкого, который разрешился самостоятельно без хирургического



го вмешательства. Что касается этиологии деструктивной пневмонии, то мы предполагаем, что причиной послужила коронавирусная инфекция в сочетании с бактериальным инфекционным агентом неопределенной этиологии.

Заключение: Это подтверждается тестированием РНК SARS-CoV-2 в ПЦР матери, а также высокими титрами антител IgG к N-и S-белкам SARS-COV-2 у матери и ребенка.

Среди известных методов диагностики осложненной пневмонии определенной этиологии, на наш взгляд, наиболее эффективными являются ультразвуковое исследование легких и определение антител класса G к антигенам SARS-COV-2 N+S+ в паре "мать и дитя". Алгоритм диагностики врожденной пневмонии новорожденных, рожденных от матерей, инфицированных SARS-CoV-2, – это система наблюдения, направленная на своевременное выявление и предотвращение возможных осложнений, которая должна применяться врачами на практике.

Ключевые слова: новорожденный, абсцесс легкого, деструктивная пневмония, COVID-19, SARS-CoV-2 против N-и S-белка IgG.

Для цитирования: Урстемова К.К., Божбанбаева Н.С., Сасаева С.Н., Бейсембаева З.Д., Есенова С.А., Балтабаева У.Б. Легочные осложнения у ребенка, рожденного от матери с коронавирусной инфекцией: клинический случай. Репродуктивная медицина (Центральная Азия). 2024;2:108-118. <https://doi.org/10.37800/RM.2.2024.108-118>

Pulmonary complications in a child born to a mother with a coronavirus infection: A clinical case

**К.К. Urstemova^{1,2}, N.S. Bozhbanbayeva^{1,2}, S.N. Sasaeva³, Z.D. Beisembayeva²,
S.A. Esenova², U.B. Baltabaeva²**

¹Pediatrics and Pediatric Surgery Scientific Center, Almaty, the Republic of Kazakhstan;

²Asfendiyarov Kazakh National Medical University, Almaty, the Republic of Kazakhstan;

³City Maternity Hospital No. 1, Almaty, the Republic of Kazakhstan

ABSTRACT

Relevance: Destructive pneumonia in children is a serious complication of rare pneumonia. Destructive pneumonia with lung abscess in the newborn is a casuistic disease.

The study aimed to consider a case of pulmonary complications in a child born to a mother with a coronavirus infection and develop an algorithm for diagnosing complicated pneumonia in children born to mothers with a coronavirus infection.

Materials and Methods: This article reviews a clinical case of destructive pneumonia complicated by a lung abscess in a child effectively treated at the City Maternity Hospital No. 1 of Almaty, Kazakhstan.

Results: We examined a case of pulmonary complications in a child born to a mother with a coronavirus infection. Features of maternal anamnesis: nicotine dependence, the presence of acute infections during pregnancy, acute childbirth due to premature detachment of a normally located placenta, clinical and laboratory manifestations of infection in the form of fever during childbirth, and increased C-reactive protein levels. The peculiarities of the disease in a child were the predominance of general symptoms over local ones, mild intoxication syndrome, and independent healing of a lung abscess.

Laboratory data show that a high level of infection markers persists despite the use of combined broad-spectrum antibacterial therapy. X-ray examinations conducted in dynamics from the moment of birth of the child and the period of deterioration of his condition did not allow for diagnosing pulmonary complications. Only ultrasound examination of the lungs in combination with computed tomography that a lung abscess, which resolved on its own without surgical intervention. As for the etiology of destructive pneumonia, we assume it was caused by the coronavirus infection combined with a bacterial infectious agent of uncertain etiology.

Conclusion: This is confirmed by testing SARS-CoV-2 RNA in maternal PCR and high titers of IgG antibodies to N- and S-proteins SARS-COV-2 in mother and child.

Among the known methods of diagnosing complicated pneumonia, we consider ultrasound of the lungs and determining class G antibodies to SARS-CoV-2 N+S+ antigens in a pair of «mother and child» as the most effective. The algorithm for diagnosing congenital pneumonia of newborns born to mothers with positive SARS-CoV-2 is an observation system aimed at timely detection and prevention of complications. Doctors should apply this algorithm in practice.

Keywords: newborn, lung abscess, destructive pneumonia, COVID-19, SARS-CoV-2 against N- and S-protein IgG.

How to cite: Urstemova KK, Bozhbanbayeva NS, Sasaeva SN, Beisembayeva ZD, Esenova SA, Baltabaeva UB. Pulmonary complications in a child born to a mother with a coronavirus infection: A clinical case. Reproductive Medicine (Central Asia). 2024;2:108-118. <https://doi.org/10.37800/RM.2.2024.108-118>

Кіріспе: Балалардағы деструктивті пневмония (ДП) біртіндеп өсуі байқалған, бұл ішінара дәрігерлердің көбірек хабардар болуымен және контрастты компьютерлік томографияны (КТ) қолданумен, сондай-ақ тыныс алу патогендерінің айналымындағы уақытша өзгерістермен және антибиотиктерді тағайындаумен байланысты [1]. ДП бар балаларда ең көп анықталған қоздырғыштар – *Pneumococcus* және *Staphylococcus aureus*. Аурудың негізінде жатқан механизмдер аз зерттелген, бірақ ол ауырған адамның сезімталдығымен және бактериялық вируленттілік факторларымен байланысты болуы мүмкін, сонымен қатар вирустық-бактериялық өзара әрекеттесу де рөл атқаруы мүмкін.

Пневмококктар мен алтын тәріздес стафилококктардан басқа, зерттеулерде кейде басқа респираторлық бактериялық патогендер мен саңырауқұлақ қоздырғыштары туралы хабарланған: *Streptococcus pyogenes*; *S. anginosus*

тобының өкілдері; *Haemophilus influenzae*; *Pseudomonas aeruginosa*; *Stenotropomonasmaltophilia*; анаэробты организм *Fusobacterium nucleatum*; *Mycoplasma pneumoniae*; *Legionella pneumophila*; және *Aspergillus* түрлері [2]. Ересектермен салыстырғанда, *Klebsiella pneumoniae* балалардағы ДП-ның болуының жалпы себебі болып табылмайды және қарапайым өкпе абсцессіне қарағанда ауыз арқылы берілетін анаэробтар сирек кездеседі [3]. Алайда, көптеген жағдайларда анаэробты микроорганизмдер өсірілмегенін атап өткен жөн. Дегенмен, ересектердің тәжірибесі асқынулардың дамуында анаэробтардың рөлі шамалы екенін көрсетеді.

Деструктивті пневмония өкпенің айналасындағы паренхиманың бұзылуымен сипатталады, нәтижесінде көптеген жұқа қабырғалы қуыстар пайда болады және көбінесе эмпиема мен бронхоплевралық фистулалармен бірге жүреді [4, 6]. Осы уақытқа дейін деструктивті

пневмонияның патогенезі нақты сипатталмаған. Тиісті антибиотикалық терапияға қарамастан өкпе тінінің айтарлықтай бұзылуы және жұқаруы дамуы мүмкін. Деструкцияның дамуында өкпе тамырларындағы гемостаздың белсендірілуіне және тромб түзілуіне үлкен мән беріледі [5, 7].

Коронавирустық инфекция пандемиясына байланысты әдебиеттерде SARS-CoV-2-тың жүкті әйелдер мен сәбилерге әсері туралы хабарламалар жарияланған. Авторлардың зерттеулері перинаталды ковид инфекциясы жедел респираторлық дистресс синдромының, пневмонияның және жаңа туған нәрестелердегі өлімнің себебі болуы мүмкін деп хабарлайды [8, 9]. Тыныс алу жолдарындағы вирустық-бактериялық өзара әрекеттесуге байланысты механизмдер күрделі, көп деңгейлі және толық зерттелмеген. Сондай-ақ, вирустар мукоцилиялық функция мен тыныс алу эпителий тосқауылын бұзуы, адгезия ақуыздарын белсендіру арқылы бактериялық адгезияны арттыруы және иммундық функцияны модуляциялауы, макрофаг фагоцитозын тежеу арқылы туа біткен иммундық жүйенің маңызды компоненттеріне араласуы, нейтрофилдердің жасуша ішілік жойылуын азайтуы және апоптозды ықпалдандыру арқылы бактериялық клиренсті төмендетуі мүмкін [10, 11].

COVID-19-пневмониясы кезінде өкпе абсцессінің пайда болу факторларының бірі ретінде ұсақ өкпе тамырларында қан үю жүйесінің бұзылуы нәтижесінде микротромбтардың дамуы болуы мүмкін [12]. Осылайша, өкпе асқынуларының дамуымен өкпенің зақымдану механизмі көп факторлы болып көрінеді.

Зерттеудің мақсаты – коронавирустық инфекциясы бар анадан туған нәрестенің өкпе асқынуларын тәжірибеден алынған жағдайды қарастырып көрсету, коронавирустық инфекциясы бар аналардан туған нәрестелердегі асқынған пневмонияны диагностикалау алгоритмін жасау.

Материалдар мен әдістері: Бұл мақалада біз жаңа туған нәрестедегі өкпе абсцессімен асқынған деструктивті пневмонияның қолайлы нәтижелі клиникалық жағдайын №1 калалық босану үйінен ауру тарихы бойынша қарастырдық. Canva бағдарламасы арқылы суреттер жасалған.

Клиникалық деректері: Ер бала, 6 жүктіліктен, 4 босанудан кейін 38 аптада дүниеге келген, салмағы 3020 г, бойы – 50 см, Апгар шкаласы бойынша 5/6 балл.

Анамнез: Анасында - 6 жүктілік, 4 босану, төртінші босанғанға дейін 2 өздігінен түсік болған. Аурулардан: екі бүйректің гидронефроз, варикоэз ауру. Никотинге тәуелді, әлеуметтік мәртебесі төмен. 2018 жылы туберкулезбен ауырған.

Қазіргі жүктіліктің ағымы:

I триместр – ерекшеліктері жоқ.

II және III триместрлер – жедел екі жақты синусит, созылмалы периодонтиттің өршуі. Анасы жедел трахеобронхит белгілерімен босануға түсті.

Диагностика: Анасын тексеру кезінде: гемограммада – лейкоцитоз (лейкоциттер $18,9 \times 10^9/\text{л}$), эритроциттердің шөгу жылдамдығы – 25 мм/сағ, СРА – 84,35 г/л, SARS-CoV-2 РНҚ-да ПТР (мұрын-жұтқыншақ жағындысы) – оң нәтижелі. Пациент окшауланған. Қалыпты орналасқан плацентаның мерзімінен бұрын бөлінуіне және ұрықтың қауіпті жағдайына байланысты кесарь тілігі арқылы босану болған.

Плацентаның макроскопиялық сипаттамасы: жұмсақ серпімді консистенцияның нәтижесі, өлшемі $19 \times 21 \times 2$ см. Аналық беті-лобуляция тегістелген, қан ұйығыштары, тіндердің ақаулары бар. Тығыз қабықтар жұқа сары-жасыл түсті.

Плацентаның микроскопиясы: вартон қабатының лейкоциттік инфильтрациясы; амниотикалық қабықтың ісінуі, ошақты лейкоциттік инфильтрация, амнион қабатындағы ошақты қан кетулер; децидуалдық қабықта ісіну белгілері, некроздың кең аймақтарымен бірге ошақты қан кетулер, диффузды-ошақты лейкоциттік инфильтрациялар бар, ал хорион түктерінде көп мөлшерде синцитиальды бүршіктер және түйіндер бар, көбісі строма склерозымен.

Перивиллездік кеңістікте кальцинация шөгінділерінің, эритроциттердің жинақталуының көптеген ошақтары бар. Субхориалды аймақтарда түктер фибриноидка қоршалған. Қорытынды: созылмалы плацентарлы жеткіліксіздіктің ауыр ағымы аясында плацентарлы қан айналымының жедел бұзылуы. Ірінді фуникулит. Ірінді хориоамнионит. Бала туылған кездегі жағдайы тыныс алу жеткіліксіздігіне байланысты өте ауыр. Балаға өкпені жасанды желдету арқылы тыныс алу қолдауы бірден басталды, оның параметрлері қатаң түрде: РЕЕР – 4,0 см.су бағ.; PIP – 23 см.су бағ.; ТЖ (тыныс алу жиілігі) -55/мин, Ti - 0.39, FiO2-100%. Болашақта ӨЖЖ параметрлері қышқыл-негіз күйін және қан газдарын зерттеу нәтижелерін ескере отырып түзетілді (сурет.1). Зертханалық мәліметтерге сәйкес, өмірдің алғашқы күнінде клиникалық қан анализінде:

- лейкоцитоз (WBC) - $38,9 \times 10^9/\text{л}$,
- лейкоциттер индексі (ЛИ) – 0,9,
- гемоглобин (HGB) - 175 г/л,
- СРА-124,16 г/л, қалған параметрлер жас нормасы шегінде.

Бала SARS-CoV-2 РНҚ-ға ПТР әдісімен тексеріледі (мұрын-жұтқыншақ жағындысы), нәтижесі теріс. Клиникалық ұсыныстарға сәйкес, ауыр анамнезін ескере отырып, бастапқы антибиотикалық терапия, атап өткенде жасына байланысты дозада – ампициллин, гентамицин тағайындалды.

Алайда баланың жағдайы әлі де ауыр болды. Тыныс алу жеткіліксіздігі сақталды. Балаға орташа параметрлері бар желдеткіш қажет болды, оттегіге деген қажеттілік жоғары деңгейде сақталды (сурет 1). Аускультативті - өкпедегі тыныс сол жақта әлсіреді, сырыл естілмеді. Жүрек тондары бәсеңдеген, минутына 130-140 сокқы, қан қысымы 86/34 мм.с.б. Баланың жағдайында оң динамиканың болмауына байланысты 3-ші тәулікте емдік мақсатта 240 мг дозада эндотрохеальды сурфактант енгізіліп, кейін кеуде органдарының рентгенографиясы қайта жасалды. Нәтижесінде екі жақты перибронхиалды инфильтрацияның және екі жақты полисегментті пневмонияның өсуі түріндегі теріс динамика анықталды (сурет 3).

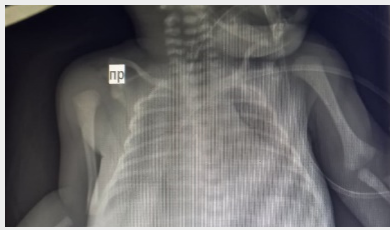

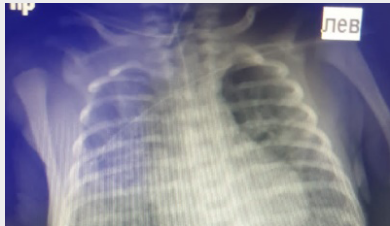


Зертханалық деректерде: 3 – ші тәулікте лейкоцитоз (WBC) – $23,8 \times 10^9/\text{л}$, ЛИ – 0,12, СРА-207,98 г/л өскен, қалған талдаулар жас нормасы шегінде сақталған.

Теріс клиникалық және зертханалық динамиканы ескере отырып, пульмонологтың қатысуымен болған консилиумда антибиотиктердің резервтік түрінде (цефтриаксон + амикацин + меропенем) антибиотикалық терапияны күшейту туралы шешім қабылданды.

Назар аудартатын жайт – өкпе тінінің маңызды ауыр рентгенологиялық өзгерістеріне қарамастан интоксикация синдромы болмаған, бірақ қатты енгіту сақталған, ал SpO2 деңгейі қалыпты мөлшерде (90 - 95%) сақталған. Бұл көрсеткіштер әдеттегі пневмония екендігіне күмән тудырды.

Зертханалық мәліметтерде өмірдің 5-ші күні лейкоцитоздың, лейкоциттердің интоксикация индексінің және CRP деңгейінің төмендеуі түрінде оң динамика болғанымен, баланың клиникалық жағдайы әлі де ауыр болып қала береді. Динамикада тыныс алу жеткіліксіздігінің белгілері және екі жақты полисегментті пневмонияның рентгенологиялық белгілері болды. Өмірдің 10-шы күнінде күшейтілген антибиотикалық терапия аясында баланың жағдайы тұрақтанды және бала NCPAP режимінде инвазивті емес ӨЖЖ-ге ауыстырылды. "Ана мен бала" жұбында иммунохемиллюминисценттік талдау (ИХЛ) әдісімен тексеру кезінде:

- Анасында – антиSARS-CoV-2 IgG – 83, 08 AU/ml, IgM – теріс.
- Балада – антиSARS-CoV-2 IgG – 86, 0 AU/ml, IgM – теріс.
- Ана мен баланы SARS-CoV-2 РНҚ-ға ПТР әдісімен тексеру (мұрын-жұтқыншақ жағындысы) нәтижесі – теріс. Ана мен балада Genexpert әдісімен туберкулез микобактериясын тексеру мақсатындағы қакырық ПТР нәтижесі теріс.
- 1,2 типті герпес симплекс инфекциясы мен вирусының ЦМВ ДНҚ-дағы Real Time ПТР нәтижесі анасында да, балада да – теріс.

Жасы	Тыныстық қолдау	Веноздық қанның газдық құрамы	Кеуде қуысы рентгенографиясы
Өмірінің 1-ші күні	SIMV тәртібі, PEEP- 4,5 мбар, FiO2-100%, PIP-23 мбар, R-60/мин.	pH - 7.0 ; sO2 - 74.5 % ; pCO2 - 71,9 ; pO2 - 31 ; Lac - 4,9 ммоль/л ; BE - (-10.2) ммоль/л ; сHCO3 - 13.1 ммоль/л	A 
Өмірінің 3-ші күні	SIMV тәртібі, PEEP- 5,5 мбар, FiO2-100%, PIP-24 мбар, R-60/мин.	pH - 7.33 ; pCO2 - 45,6 ; pO2 - 43,5 ; Lac - 1,3 ммоль/л ; BE - 1,5 ммоль/л ; сHCO3 - 22,1 ммоль/л	B 
Өмірінің 6-ші күні	SIMV тәртібі, PEEP- 5,5 мбар, FiO2-90%, PIP-24 мбар, R-60/мин.	pH - 7.40 ; pCO2 - 40,7 ; pO2 - 46,5 ; Lac - 1,2 ммоль/л ; BE - 0,7 ммоль/л ; сHCO3 - 24,7 ммоль/л	C 
Өмірінің 12-ші күні	NCPAP тәртібі, PEEP- 5,0 мбар, FiO2-40%	pH - 7.42 ; pCO2 - 42,8 ; pO2 - 50,8 ; Lac - 1,2 ммоль/л ; BE - 3,5 ммоль/л ; сHCO3 - 27,0 ммоль/л	D 
Өмірінің 21-ші күні	Өзіндік тыныс алу	pH - 7.40 ; pCO2 - 45,6 ; pO2 - 50,1 ; Lac - 1,1 ммоль/л ; BE - 1,5 ммоль/л ; сHCO3 - 20,0 ммоль/л	F 

A – Ауруханаға түскен кездегі рентгенографияда диффузды қалыңдап қатайған толық екі жақты өкпедегі қарауыту көрінеді. Перибронхиальды инфильтрация.

B – туылғаннан кейін 3-ші күніндегі рентгенографиясы өкпе екі жақты бұлыңғырлануының жоғарылауын көрсетеді (Сурфактант алмастыру терапиясынан кейін).

C – өмірінің 6-шы күніндегі рентгенографиясында аздап оң динамика байқалады, өкпе тінінің екі жақты инфильтрациясы сақталған

D – өмірінің 12-ші күніндегі кеуде қуысының рентгенографиясы «күңгірт шыны» («матовое стекло») түріндегі екіжақты бұлыңғырлануының төмендеуін көрсетеді. Сол жағы экссудативті плевритпен асқынған екі жақты полисегментті пневмония (өкпе қабынуы).

F – оң жақ өкпенің жоғарғы бөлігінде және екі өкпенің де тамыр бойында (прикорневая зона) өкпе тінінің ұлғаюына өтетін перибронхиальды инфильтрацияға ұқсас аймақтар анықталады. Екі жағында да оң динамика.

1-ші сурет – Баланың жасына байланысты тыныстық қолдау, қандағы газ құрамының көрсеткіштері және кеуде қуысының рентгенографиясы (Рентген аппарат ВМИ (Bio medical international))

A – Radiograph on admission to the hospital shows diffuse thickening of the entire bilateral lung. Peribronchovascular infiltration.

B – Postnatal day 3 radiograph shows increased bilateral lung opacities (after surfactant replacement therapy).

C - X-ray on the 6th day of life shows slightly positive dynamics, bilateral infiltration of lung tissue is preserved

D - X-ray of the chest on the 12th day of life shows a decrease in bilateral "ground glass" opacities. Bilateral polysegmental pneumonia (pneumonia) complicated by exudative pleurisy on the left side.

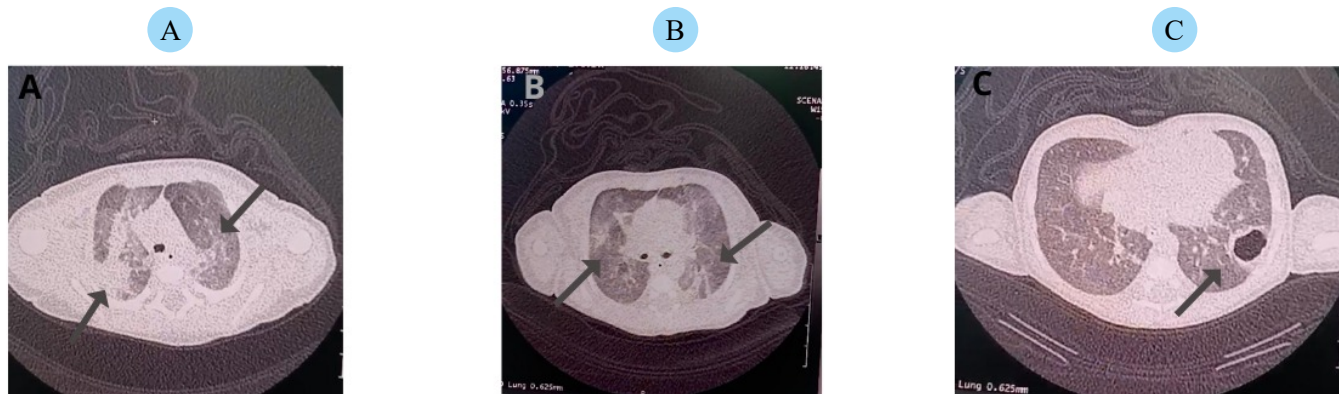
F - in the upper part of the right lung and along the veins of both lungs (primary zone), areas similar to peribronchovascular infiltration are identified with an increase in lung tissue. Positive dynamics on both sides.

Figure 1 – Age-related respiratory support, blood gas values, and chest X-ray ((X-ray machine ВМИ (Bio medical international))

Кеуде қуысының қайта түсірілген рентгенографиясы барлық өкпе өрістерінде инфильтрацияның полисегментарлы аймақтарын және сол жақ сегментаралық плеврада сұйықтық бар екенін көрсетті, сол жақта синус жабық. Зертханалық мәліметтерде әлі де шамалы лейкоцитоз бен жоғары деңгейдегі СРА сақталды.

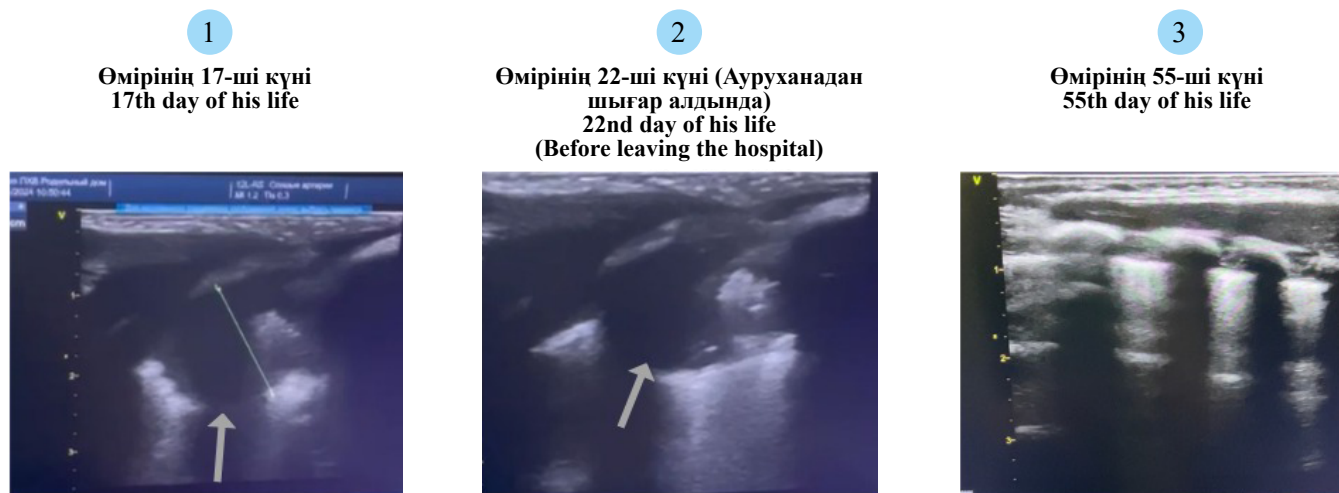
Өмірдің 15-ші күнінде жүргізілген кеуде мүшелерінің компьютерлік томографиясында толық емес регрессия

сатысындағы екі жақты полисегментті пневмонияның (сол жақта деструктивті) көрінісі, сол жақ өкпенің төменгі бөлігінің құрғатылған абсцесі байқалды (2-ші сурет). Өкпенің ультрадыбыстық зерттеуінде сол жақ өкпенің төменгі бөлігінде тромбоз аймақтары мен фибрин шөгінділері бар сұйықтық түзілгені де анықталды (3-ші сурет).



15-ші күнінде жасалған кеуде қуысының КТ-сы кеуде қуысының жоғарғы және ортаңғы сегменттерінде бұлыңғырлықты көрсетеді. Толық емес регрессия сатысындағы екі жақты полисегментті пневмония. (А, В). Төменгі артқыбазальды сол жақ сегментте (С) 1,8 см қашықтықта субплевралды жұқа қабырғалды дөңгелек қуысты түзіліс байқалады (бағыт таңбасымен көрсетілген), екі жақты полисегментті пневмония, сол жақты деструктивті пневмония.
A chest CT scan performed on day 15 shows opacities in the upper and middle segments of the chest. Bilateral polysegmental pneumonia in the stage of incomplete regression. (A, B). In the lower posterior basal left segment (C) at a distance of 1.8 cm, there is a subpleural thin-walled circular formation (indicated by the direction symbol), bilateral polysegmental pneumonia, and left-sided destructive pneumonia.

2-ші сурет – Өмірдің 15-ші күніндегі аксиалды проекциядағы өкпенің КТ-сы
Figure 2 – CT lung in axial projection on the 15th day of life



Сол жақ плевра қуысында биіктігі 0,24 см сұйықтық қабатты бар. Сол жақ өкпенің төменгі бөлігінде өлшемі 1,53x1,8 см гиперэхогенді қосындылары бар, дөңгелек пішінді сұйықтыққа толы түзілім байқалады. Сұйықтық түзілімде тромб аймақтары және фибринозды шөгінділер көрінеді.
There is a 0.24 cm layer of liquid in the left pleural cavity. In the lower part of the left lung, a round fluid-filled structure with hyperechoic inclusions measuring 1.53x1.8 cm is observed. Thrombus areas and fibrous retreats are visible in the liquid structure.

Сол жақ өкпенің төменгі бөлігінің 1,3x1,3 см болатын сұйықтық аймағы байқалады, динамикалада өлшемі кішірейген.
A liquid area of 1.3x1.3 cm is observed in the lower part of the left lung, the size of which is reduced in dynamics.

Қалыпты өкпе бейіні, типтік А жолақтар және бірлі-жарым В жолақтар.
Normal lung tissue, typical A bands, and one-and-a-half B bands

3-ші сурет – Өкпе УДЗ (Ультрадыбыстық зерттеуіндегі) аурудың динамикасы (УЗИ аппараты GE Vivid IQ)
Figure 3 – Lung ultrasound (Ultrasound) disease dynamics (Made by GE Vivid IQ ultrasound machine)



Пациентке, анамнез деректерін, клиникалық көріністі, клиникалық-зертханалық және аспаптық тексеру нәтижелерін ескере отырып, сол жақ өкпенің өздігінен босатылған абсцессімен асқынған екі жақты полисегментті пневмония диагнозы қойылды. Өмірдің 21-ші күнінде емдеуде айтарлықтай прогресс байқалды, науқастың жағдайы жақсарды, ол тәуелсіз тыныс алуға көшті. Өмірдің 25-ші күні ұсыныстармен ауруханадан шығарылды.

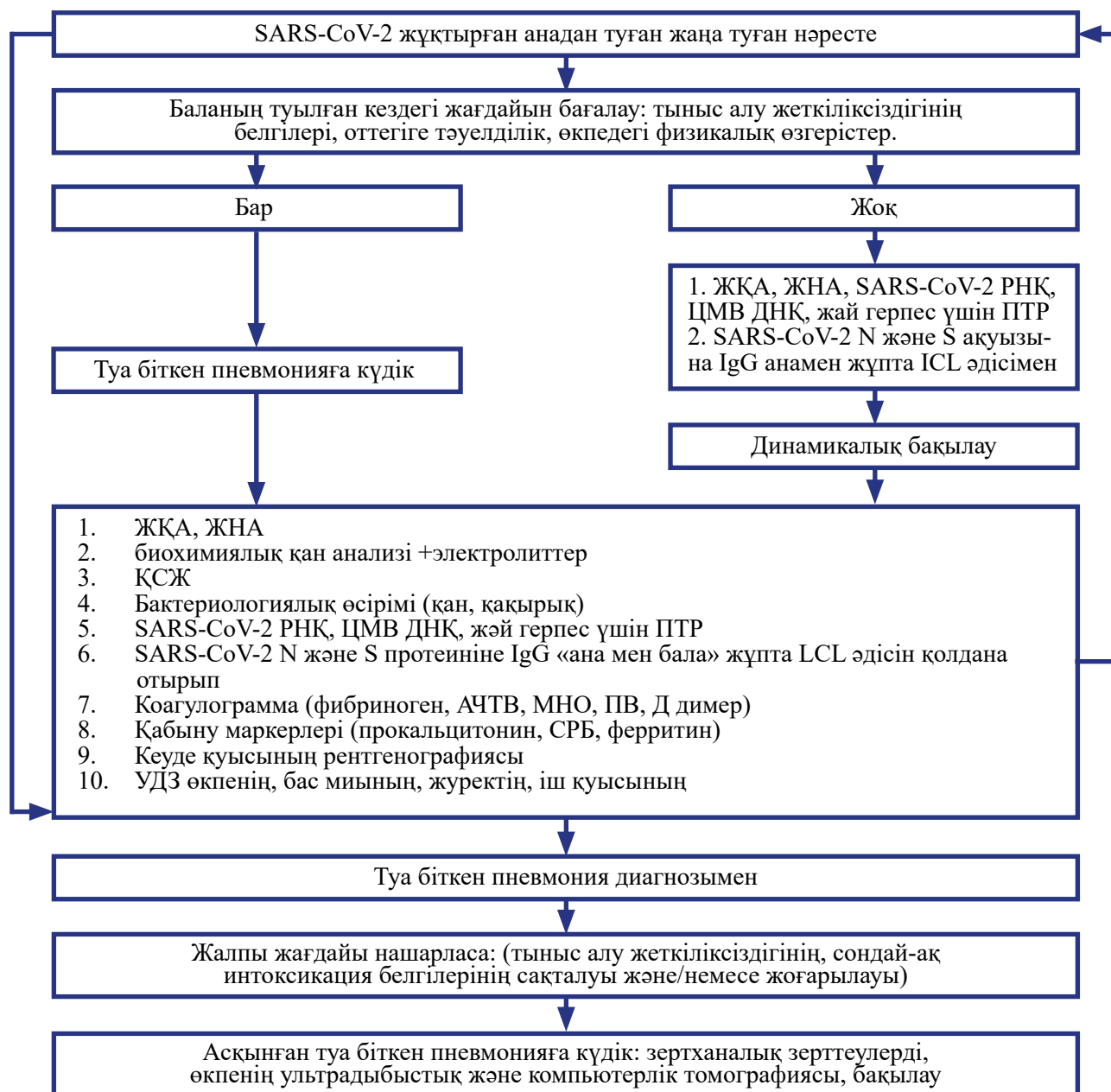
Өмірдің 55-ші күніндегі "Ана мен бала" жұбында ИХЛ талдау әдісімен тексеру кезінде:

Анасында: SARS-CoV-2 S - protein-571.00 BAU/ml үшін Quantitative IgG antibodies IgG antibodies to SARS-Cov-2 Protein - 1.81 s/co. Қарапайым герпес вирусына IgG антиденелері 1 және оң нәтижелі; КП=18.39.

Балада: SARS-Cov-2 S-protein - 287.00 BAU/ml үшін Quantitative IgG antibodies. IgG antibodies to SARS-Cov-2 Nprotein – 2,3 s/co. Өкпенің ультрадыбыстық зерттеуі

– қалыпты нормада. Тексеру кезінде баланың жағдайы қанағаттандырарлық, аралас емізуде, белсенді, салмағын арттырды (тексеру кезінде 4200 гр., бойы 52 см.). SpO2 норма шегінде (95%). Тыныс алуы тәуелсіз, терісі қызғылт, таза. Өкпеде тыныс алу барлық бөлімдерде жүзеге асырылған, өкпенің сырлылы жоқ. Одан әрі амбулаториялық бақылау ұсынылды.

Біз әзірлеген SARS-CoV-2 жұқтырған аналардан туған жаңа туған нәрестелердің туа біткен пневмониясын диагностикалау алгоритмі-бұл ауыр жағдайға байланысты ықтимал асқинуларды уақытылы анықтауға және алдын алуға бағытталған туылғаннан бастап балаларды бақылау жүйесі. Ол баланың денсаулығының жай-күйін дер кезінде бағалауға, туа біткен пневмониялардың этиологиясын және олардың асқину қаупін уақытылы диагностикалауға мүмкіндік беретін бірқатар зертханалық және аспаптық зерттеу әдістерін уақтылы жүргізуді қамтиды (4-ші сурет).



4-ші сурет – Коронавирустық инфекциясы бар аналардан туған нәрестелердегі асқынған пневмонияны диагностикалау алгоритмі

Figure 4 – Algorithm for diagnosing complicated pneumonia in babies born to mothers with coronavirus infection



Емі: Емдік сақтау режимі, респираторлы терапия, антибактериалды терапия, симптоматикалық терапиялар қабылдаған. Соның ішінде маңызды түрде қолданған: алғашқы туылған кезде науқасқа бастапқы антибак-теральды емге ампициллин және гентамицин жасына сәйкес дозада қабылдады, әсері болмауына байланысты резервтегі антибактериалдық терапияны қабылдаған.

Меропенеммен бірге ванкогенмен антибиотикалық терапияның күшейтілгеніне қарамастан, емдеуде баяу оң динамика болса да, баланың тыныс алу жеткіліксіздігі ұзақ уақыт бойы сақталды.

1-кестеде коронавирустық инфекциясы бар анадан туған балада өкпелік асқынулардың клиникалық жағдайының хронологиясы берілген.

1-кесте – Клиникалық жағдайдың хронологиясы

Күні	
1-4 күндері	Емдік сақтау режимі, респираторлы терапия, антибактериалды терапия: ампициллин + гентамицин, симптоматикалық терапия
5 күн	Емдік сақтау режимі, респираторлы терапия, антибактериалды терапия: цефтриоксон+ампициллин+ меропенем, симптоматикалық терапия
6 күн	Емдік сақтау режимі, респираторлы терапия, антибактериалды терапия: меропенем, симптоматикалық терапия
11-13 күндері	Емдік сақтау режимі, респираторлы терапия, O ₂ , антибактериалды терапия: ванкомицин+меропенем, симптоматикалық терапия
16 күн	Емдік сақтау режимі, антибактериалды терапия: ванкомицин+меропенем+ципрофлоксацин, симптоматикалық терапия
18 күн	Емдік сақтау режимі, антибактериалды терапия: ванкомицин+ципрофлоксацин, симптоматикалық терапия
20 күн	Емдік сақтау режимі, антибактериалды терапия: цiproфлоксацин, симптоматикалық терапия
22 күн	Емдік сақтау режимі.

Table 1 – Clinical Case Timeline

Days	
1-4 days	Treatment regimen, respiratory therapy, antibacterial therapy: ampicillin + gentamicin, symptomatic therapy
5 day	Treatment regimen, respiratory therapy, antibacterial therapy: ceftriaxone + ampicillin + meropenem, symptomatic therapy
6 day	Treatment regimen, respiratory therapy, antibacterial therapy: meropenem, symptomatic therapy
11-13 days	Treatment regimen, respiratory therapy, O ₂ , antibacterial therapy: vancomycin + meropenem, symptomatic therapy
16 day	Treatment regimen, antibacterial therapy: vancomycin + meropenem + ciprofloxacin, symptomatic therapy
18 day	Treatment regimen, antibacterial therapy: vancomycin + ciprofloxacin, symptomatic therapy
20 day	Treatment regimen, antibacterial therapy: ciprofloxacin, symptomatic therapy
22 day	Treatment mode



Талқылау: Біз жедел өкпе абсцессімен асқынған туа біткен полисегментті пневмония жағдайын сипаттадық. Өкпе абсцессіне мүмкін SARS-CoV-2 вирусының салдарынан өкпе тінінің бастапқы зақымдануы себеп болды. COVID-19 клиникалық көрінісі мен аурудың клиникалық ағымы ересектерге қарағанда балаларда жеңілірек сынайлы. Алайда, симптомсыз инфекциялардың үлесі ересектерге қарағанда балаларда төмен болып көрінеді. COVID-19 жұқтырған жаңа туған нәрестелер туралы бұрын жарияланған мақалалар, атап айтқанда, симптомдары жоқ немесе орташа белгілері бар, ешқашан қатаң респираторлық қолдау көрмеген нәрестелерге қатысты болды [13, 14]. Біз бұл есепті ұсынуға тырысқан себебіміз – бұл жағдай жаңа туған нәрестелерде тіркелген ең қызықты және ерекше жағдайлардың бірі болуы. Бұл жағдайда өмірдің перинаталдық кезеңінде басталып, ауыр деструктивті пневмонияға ауысқан ерте пайда болған симптомдар болды. Әдебиеттерде неонатальды жаста туа біткен пневмонияның өкпе абсцессіне дейін асқынған ауыр жағдайлары туралы мәлімет жоқ.

Бұл жағдайда диагноз қоюдың негізі өкпе КТ-да плевра қуысымен байланысқан сол жақ өкпенің гиподензивті аймағында деструкцияны (бұзылу қуысын) анықтау болды.

Өкпенің ультрадыбыстық зерттеуі өкпенің абсцессін растауға мүмкіндік берді, онда гиперэхогендік құрамы және тромб түзілу аймақтары мен фибрин шөгінділері бар дөңгелек пішінді сұйықтық түзілгені анықталды. Өкпе асқынуларын диагностикалау үшін өкпенің ультрадыбыстық зерттеуіндегі ұқсас жағдай Takeshi Saito et al. (2020) еңбектерінде сипатталған [15]. Абсцесс қуысының қалыптасуының кешігуі туберкулез және өкпе қатерлі ісігі сияқты аурулармен дифференциалды диагностика жүргізілуін қажет етті. Оның клиникалық жағдайы ұзақ уақыт бойы жүргізілген бактерияға қарсы емдер мен респираторлық қолдаудан кейін жақсарды.

Ауруханадан шыққаннан кейін баланың динамикасында жүргізілген өкпенің ультрадыбыстық зерттеу нәтижесі өзгеріссіз қалды, бұл баланың қанағаттандырарлық клиникалық жағдайымен сәйкес келді. Жоғарыда айтылғандарға сүйене отырып, біз өкпенің ультрадыбыстық зерттеуі әсіресе неонатальды жастағы пациенттердің өкпе ауруларын бақылаудың ең қауіпсіз, тиімді құралы деп санаймыз. Сондай-ақ Feng X. Y. et al. мен Pare J. et al. авторларының зерттеулерінде де кеуде қуысының ультрадыбыстық зерттеуі өкпенің асқынуын диагностикалау кезінде рентгенологиялық және КТ зерттеулерімен салыстырғанда жоғары сезімталдық пен дәлдікке ие екендігі көрсетілген, бұл УДЗ-ді өкпенің зақымдануын, соның ішінде SARS-CoV-2 инфекциясынан туындаған зақымдануды бақылау және бағалау үшін қолдануға болатындығын көрсетеді [16-18].

Бұл инфекцияны ерекше этиология ретінде қарастырудың негізі – жаңа туған нәрестелерде аурудың ағымы әдеттегі пневмонияға тән емес болуы. Өкпенің КТ-да табылған "күңгірт шыны" симптомы мен УДЗ-де табылған тромб түзілуі және фибрин шөгінділері де COVID-19-ға тән. Егде жастағы балалар мен ересектердегі ұқсас өзгерістері Akuamoah Boateng G et al. және Hidron A. Et al. еңбектерінде көрсетілген [12, 19].

Біздің жағдайда коронавирустық инфекция анадағы SARS-CoV-2 РНҚ-ны ПТР-да тексерумен, сондай-ақ анада да балада да ИХЛ-де SARS-CoV-2-де IgG класындағы антиденелердің болуымен расталады, бұған қоса, жаңа туған нәрестедегі иммуноглобулиндердің титрі анаға қарағанда жоғары болды, бұл трансплацентарлы генезді жоққа шығарады. Анадағы COVID-19 болғанын SARS-CoV-2 N және S антигендеріне (N+S+) антиденелердің бо-

луымен анықталды. SARS-CoV-2 Spike (s) гликопротеині мен ACE2 рецепторының байланысуы вирустың енуінің маңызды кезеңі екені белгілі [20-22]. Маңыздысы, әйел коронавирустық инфекцияға қарсы вакцинаның бірде бір дозасын алмаған, бұл антиденелердің вакцинадан кейінгі генезисін жоққа шығарады.

Szczepanek J. Et al. әдебиеті бойынша, SARS-CoV-2-ге қарсы IgG антиденелерінің болуы ықтимал инфекцияға қатысты иммундық жүйенің күйін жанама түрде көрсететін талдаушы көрсеткіштердің бірі болып табылады [23]. Бұл сонымен қатар күнделікті диагностикада оңай қол жетімді маркер. Сондықтан, бұл маркерді ерекше инфекцияларды диагностикалаудың көмекші әдісі ретінде неонатальды тәжірибеге енгізуге болады деп ойлаймыз.

Бала туылғаннан кейін дереу антибиотикалық терапияны күшейткендіктен, бактериологиялық дақылдардың нәтижелері теріс болды. Бұл жағдайда деструктивті пневмонияның этиологиясы вирустық және бактериялық инфекциялық агенттермен біріктірілген деп санаймыз.

Қорытынды: COVID-19 – бұл жаңа вирус және бұл аурудың патофизиологиясында әлі де көп нәрсені түсіну керек. Бұл жағдай туралы есепте біз туылғаннан кейін деструктивті пневмонияның асқынуы ретінде өкпе абсцессі дамыған науқасты ұсындық.

Пандемиядан кейінгі кезеңде халық ішінде, соның ішінде репродуктивті жастағы әйелдерде коронавирустық инфекцияның эпизодтық жағдайлары болуы мүмкін, бұл олардың жаңа туған балаларында әртүрлі асқынулардың даму қаупін арттырады. Сондықтан жалпы перинатология саласындағы тәжірибе дәрігерлерінің хабардарлық деңгейін арттыру қажеттілігі туындайды.

Белгілі бір этиологияның асқынған пневмониясын диагностикалаудың белгілі әдістерінің ішінде, біздің ойымызша, ең тиімдісі – өкпенің ультрадыбыстық зерттеуі және "Ана мен бала" жұбындағы SARS-COV-2 N+S+ антигендеріне G класындағы антиденелерді анықтау. SARS-CoV-2 жұқтырған аналардан туған жаңа туған нәрестелердің туа біткен пневмониясын диагностикалау алгоритмі ықтимал асқынуларды уақтылы анықтауға және алдын алуға бағытталған бақылау жүйесі екенін көрсетеді. Коронавирустық инфекциясы бар аналардан туған нәрестелердегі асқынған пневмонияны диагностикалау алгоритмі тәжірибеде дәрігерлерге қолдануға қажеттілігі бар.

Получено/Received/Жіберілді: 03.05.2024

Одобрено/Approved/Мақұлданған: 27.06.2024

Опубликовано на сайте/Published online/Сайтта жарияланған: 01.07.2024



ӘДЕБИЕТТЕР/REFERENCES

1. Masters IB, Isles AF, Grimwood K. Necrotizing pneumonia: an emerging problem in children? *Pneumonia (Nathan)*. 2017;9:11. <https://doi.org/10.1186/s41479-017-0035-0>
2. Tsai YF, Ku H. Necrotizing pneumonia: a rare complication of pneumonia requiring special consideration. *Curr Opin Pulm Med*. 2012;18:246-252. <https://doi.org/10.1097/MCP.0b013e3283521022>
3. Chatha N, Fortin D, Bosma KJ. Management of necrotizing pneumonia and pulmonary gangrene: A case series and review of the literature. *Can Respir J*. 2014;21:239-245. <https://doi.org/10.1155/2014/864159>
4. Gross I, Gordon O, Cohen-Cyberknoh M, Reiter J, Cabari R, Gileles-Hillel A, Ehrlichman I, Shoseev D, Kerem E. Giant lung cysts following necrotizing pneumonia: Resolution with conservative treatment. *Pediatr Pulmonol*. 2019;54:901-906. <https://doi.org/10.1002/ppul.24321>
5. Yatim N, Boussier J, Chocron R, Hadjadj J, Philippe A, Gendron N, Barnabei L, Charbit B, Szwebel T, Carlier N, Pène F, Azoulay C, Khider L, Mirault T, Diehl J, Guerin CL, Rieux-Laucat F, Duffy D, Kernéis S, Smadja DM, Terrier B. Platelet activation in critically ill COVID-19 patients. *Ann Intensive Care*. 2021;11:113. <https://doi.org/10.1186/s13613-021-00899-1>
6. Ozturk Z, Duman M, Kucukkuray MD, Ozdem S, Suna ÖH, Çınar G, Aytekin C, Çağlar Ö. Surfactant for a Patient with Refractory Pyopneumothorax and Acute Respiratory Distress Syndrome Due to Pneumococcal Necrotizing Pneumonia Complicated by a Bronchopleural Fistula. *Pediatr Allergy Immunol. Pulmonol*. 2022;35:120-123. <https://doi.org/10.1089/ped.2022.0112>
7. Deng J, Ma Y, Liu Q, Du M, Liu M, Liu J. Association of Infection with Different SARS-CoV-2 Variants during Pregnancy with Maternal and Perinatal Outcomes: A Systematic Review and Meta-Analysis. *Int J Environ Res Public Health*. 2022;19(23):15932. <https://doi.org/10.3390/ijerph192315932>
8. Allotey J, Stallings E, Bonet M. for PregCOV-19 Living Systematic Review Consortium. Clinical manifestations, risk factors, and maternal and perinatal outcomes of coronavirus disease 2019 in pregnancy: living systematic review and meta-analysis. *BMJ*. 2020;370:3320. <https://doi.org/10.1136/bmj.m3320>
9. Bickdeli B., Madhavan M.V., Jimenez D., Chuich T., Dreyfus I., Driggin E., Nigoghossian C.D., Ageno W., Madjid M., Guo Y., Tang L.V., Hu Y, Giri J., Cushman M., Quéré I., Dimakakos E.P., Gibson M., Lippi G., Favaloro E.J., Fareed J., Caprini J.A., Tafur A.J., Burton J.R., Francese D.P., Wang E.Y., Falanga A., McLintock C., Hunt B.J., Spyropoulos A.C., Barnes G.D., Eikelboom J.W., Weinberg I., Schulman S., Carrier M., Piazza G., Beckman J.A., Steg G., Rosenkranz S., Goldhaber S.Z., Parikh S.A., Monreal M., Krumholz H.M., Konstantinides S.V., Weitz J.L., Lip G.Y.H., COVID-19 and Thrombotic or Thromboembolic Disease: Implications for Prevention, Antithrombotic Therapy, and Follow-Up: JACC State-of-the-Art Review. *J Am Coll Cardiol*. 2020;75(23):2950-2973. <https://doi.org/10.1016/j.jacc.2020.04.031>
10. Bickdeli B, Madhavan MV, Jimenez D, Global COVID-19 Thrombosis Collaborative Group, Endorsed by the ISTH, NATF, ESVM, and the IUA, Supported by the ESC Working Group on Pulmonary Circulation and Right Ventricular Function. COVID-19 and Thrombotic or Thromboembolic Disease: Implications for Prevention, Antithrombotic Therapy, and Follow-Up: JACC State-of-the-Art Review. *J Am Coll Cardiol*. 2020;75(23):2950-2973. <https://doi.org/10.1016/j.jacc.2020.04.031>
11. Bosch A, Biesbroek G, Trzcinski K, Sanders E, Bogaert D. Viral and bacterial interactions in the upper respiratory tract. *PLoS Pathog*. 2013;9:e1003057. <https://doi.org/10.1371/journal.ppat.1003057>
12. Brealey JC, Sly PD, Young PR, Chappell KJ. Viral bacterial co-infection of the respiratory tract during early childhood. *FEMS Microbiol. Lett*. 2015;362:1-11. <https://doi.org/10.1093/femsle/fnv062>
13. Hidron A, Quiceno W, Cardoño JJ, Roncancio G, García C. Post-COVID-19 Necrotizing Pneumonia in Patients on Invasive Mechanical Ventilation. *Infect Dis Rep*. 2021;13:835-842. <https://doi.org/10.3390/idr13030075>
14. Sankaran D, Nakra N, Cheema R, Blumberg D, Lakshminrusimha S. Perinatal SARS-CoV-2 infection and neonatal COVID-19: A 2021 update. *NeoReviews*. 2021;22:284-295. <https://doi.org/10.1542/neo.22-5-e100>
15. De Luca D, Vauloup-Fellous C, Benachi A, Vivanti A. Transmission of SARS-CoV-2 from mother to fetus or neonate: What to know and what to do? *Semin Fetal Neonatal Med*. 2023;28(1):101429. <https://doi.org/10.1016/j.siny.2023.101429>
16. Takeshi S, Miyuki M, Tsuyoshi K., Keisuke F., Yukifumi M., Yasushi F., Pulmonary abscess in an infant treated with ultrasound-guided drainage. *Journal of Pediatric Surgery Case Reports*. 2020;60:101549. <https://doi.org/10.1016/j.epsc.2020.101549>
17. Feng XY, Tao XW, Zeng LK, Wang WQ, Li G. Application of pulmonary ultrasound in the diagnosis of COVID-19 pneumonia in neonates. *Chin J Pediatr*. 2020;58:347-350. <https://doi.org/10.3760/cma.j.cn112140-20200228-00154>
18. Pare J, Camelo I, Mayo K, Leo M, Dugas J, Nelson K, Point-of-care lung ultrasound is more sensitive than chest radiograph for evaluation of COVID-19. *West J Emerg Med*. 2020;21:771. <https://doi.org/10.5811/westjem>



19. Volpicelli G, Gargani L. Sonographic signs and patterns of COVID-19 pneumonia. *Ultrasound J.* 2020;12:22. <https://doi.org/10.1186/s13089-020-00171-w>
20. Boateng GA, Ristaño EH, Levy E, Akuamoah BG, Ristagno EH, Levy E, Kahud R, Tucker PG, Setter DO, Bösch RP, Demirel N. A complicated presentation of pediatric COVID-19 with necrotizing pneumonia and pulmonary artery pseudoaneurysms. *Pediatr Pulmonol.* 2021;56(12):4042-4044. <https://doi.org/10.1002/ppul.25631>
21. Walls AC, Park YJ, Tortorici MA, Wall A, McGuire AT, Structure VD. Function, and Antigenicity of the SARS-CoV-2 Spike Glycoprotein. *Cell.* 2020;181(2):281-292.e6. <https://doi.org/10.1016/j.cell.2020.02.058>
22. Letko M, Marzi A, Munster V. Functional assessment of cell entry and receptor usage for SARS-CoV-2 and other lineage B betacoronaviruses. *Nat Microbiol.* 2020;5(4):562-569. <https://doi.org/10.1038/s41564-020-0688-y>
23. Szczepanek J, Skorupa M, Goroncy A. Anti-SARS-CoV-2 IgG against the S Protein: A Comparison of BNT162b2, mRNA-1273, ChAdOx1 nCoV-2019 and Ad26.COV2. *S Vaccines Vaccines (Basel).* 2022;10(1):99. <https://doi.org/10.3390/vaccines10010099>

Авторлар туралы мәліметтер:

Урстемова К.К. (хат жазушы автор) – неонатология кафедрасының ассистенті, С.Ж. Асфендияров атындағы Қазақ ұлттық медициналық университеті; Дәрігер неонатолог, реаниматолог, №1 Қалалық перзентхана; Балалар анестезиологы және реаниматологы, Педиатрия және балалар хирургиясы ғылыми орталығы, Алматы, Қазақстан Республикасы, тел. 87475566183, e-mail: urstemova_k@mail.ru; urstemova01@gmail.com, ORCID: <https://orcid.org/0000-0002-8119-5967>;

Божбанбаева Н.С. – медицина ғылымының докторы, профессор, неонатология кафедрасының меңгерушісі, С.Ж. Асфендияров атындағы Қазақ ұлттық медициналық университеті; Педиатрия және балалар хирургиясы ғылыми орталығының неонатолог кеңесшісі, Алматы, Қазақстан Республикасы, тел. 87073843275, e-mail: nishan71.1@mail.ru, ORCID: <https://orcid.org/0000-0002-7487-2472>;

Сасаева С.Н. – неонатология бөлімшесінің меңгерушісі, №1 Қалалық перзентхана, Алматы, Қазақстан Республикасы, тел. 87016398944, e-mail: neonatology_rd_1@mail.ru, ORCID: <https://orcid.org/0009-0001-3313-9397>;

Бейсембаева З.Д. – Неонатология кафедрасының ассистенті, С.Ж. Асфендияров атындағы Қазақ ұлттық медициналық университеті, Алматы, Қазақстан Республикасы, тел. 87015632803, e-mail: zarinbei@gmail.com, ORCID: <https://orcid.org/0009-0008-3273-6094>;

Есенова С.А. – Неонатология кафедрасының ассистенті, С.Ж. Асфендияров атындағы Қазақ ұлттық медициналық университеті, Алматы, Қазақстан Республикасы, тел. 87016398944, e-mail: esenova-s@mail.ru, ORCID: <https://orcid.org/0000-0002-6856-7922>.

Балтабаева У.Б. – неонатология кафедрасының резиденті, С.Ж. Асфендияров атындағы Қазақ ұлттық медициналық университеті, Алматы, Қазақстан Республикасы, тел. 87781181737, e-mail: ubaltabaeva@bk.ru, ORCID: <https://orcid.org/0009-0000-0074-856X>.

Авторлардың қосқан үлесі:

Тұжырымдаманы әзірлеу, ғылыми жобаны әкімшілік басқару, қолжазба жазу – қарау және редакциялау – Урстемова К.К., Божбанбаева Н.С.

Зерттеуді жүргізу – Сасаева С.Н.

Нәтижелерді растау – Бейсембаева З.Д.

Қолжазба жобасын жазу – Түпнұсқа жобасын дайындау – Есенова С.А., Балтабаева У.Б.

Қаржыландыру: Авторлар ешқандай қаржыландыру жоқ деп мәлімдейді.

Мүдделер қақтығысы: Авторлар ешқандай мүдделер қақтығысы жоқ деп мәлімдейді.

Зерттеудің ашықтығы: Авторлар осы мақаланың мазмұнына толық жауап береді.

Information about the authors:

K.K. Urstemova (corresponding author) – Assistant of the Neonatology Department, Asfendiyarov Kazakh National Medical University; Neonatologist, Resuscitator, City Maternity Hospital №1, Pediatric anesthesiologist resuscitator, Pediatrics and Pediatric Surgery Scientific Center, Almaty, the Republic of Kazakhstan, tel. 87475566183, e-mail: urstemova_k@mail.ru; urstemova01@gmail.com, ORCID: <https://orcid.org/0000-0002-8119-5967>;



N.S. Bozhbanbayeva – Doctor of Medical Science, Professor, Head of Neonatology Department, Asfendiyarov Kazakh National Medical University, Consultant neonatologist, Pediatrics and Pediatric Surgery Scientific Center, Almaty, the Republic of Kazakhstan, tel. +77073843275, e-mail: nishan71.1@mail.ru, ORCID: <https://orcid.org/0000-0002-7487-2472>;

S.N. Sasaeva – Head of the Neonatology Department, City Maternity Hospital №1, Almaty, the Republic of Kazakhstan, tel. +77016398944, e-mail: neonatology_rd_1@mail.ru, ORCID: <https://orcid.org/0009-0001-3313-9397>;

Z.D. Beisembayeva – Assistant of the Neonatology Department, Asfendiyarov Kazakh National Medical University, Almaty, the Republic of Kazakhstan, tel. +77015632803, e-mail: zarinbei@gmail.com, ORCID: <https://orcid.org/0009-0008-3273-6094>;

S.A. Esenova – Assistant of the Neonatology Department, Asfendiyarov Kazakh National Medical University, Almaty, the Republic of Kazakhstan, tel. +77016398944, e-mail: esenova-s@mail.ru, ORCID: <https://orcid.org/0000-0002-6856-7922>.

U.B. Baltabaeva – Resident of the Neonatology Department, Asfendiyarov Kazakh National Medical University, Almaty, the Republic of Kazakhstan, tel. +77781181737, e-mail: ubaltabaeva@bk.ru, ORCID: <https://orcid.org/0009-0000-0074-856X>.

Authors Contribution:

Conceptualization, Project Administration, Writing – Review & Editing – K.K. Urstemova, N.S. Bozhbanbayeva

Investigation – S.N. Sasaeva

Validation – Z.D. Beisembayeva

Writing – Original Draft Preparation – S.A. Esenova, U.B. Baltabaeva

Funding: Authors declare no funding of the study.

Conflict of interest: Authors declare no conflict of interest.

Transparency of the study: All authors take full responsibility for the content of this manuscript